

**KẾT QUẢ TẠO HÌNH TIẾT NIỆU  
SINH DỤC TRONG PHẪU THUẬT  
CA SONG NHI DÍNH VÙNG  
BỤNG CHẬU**

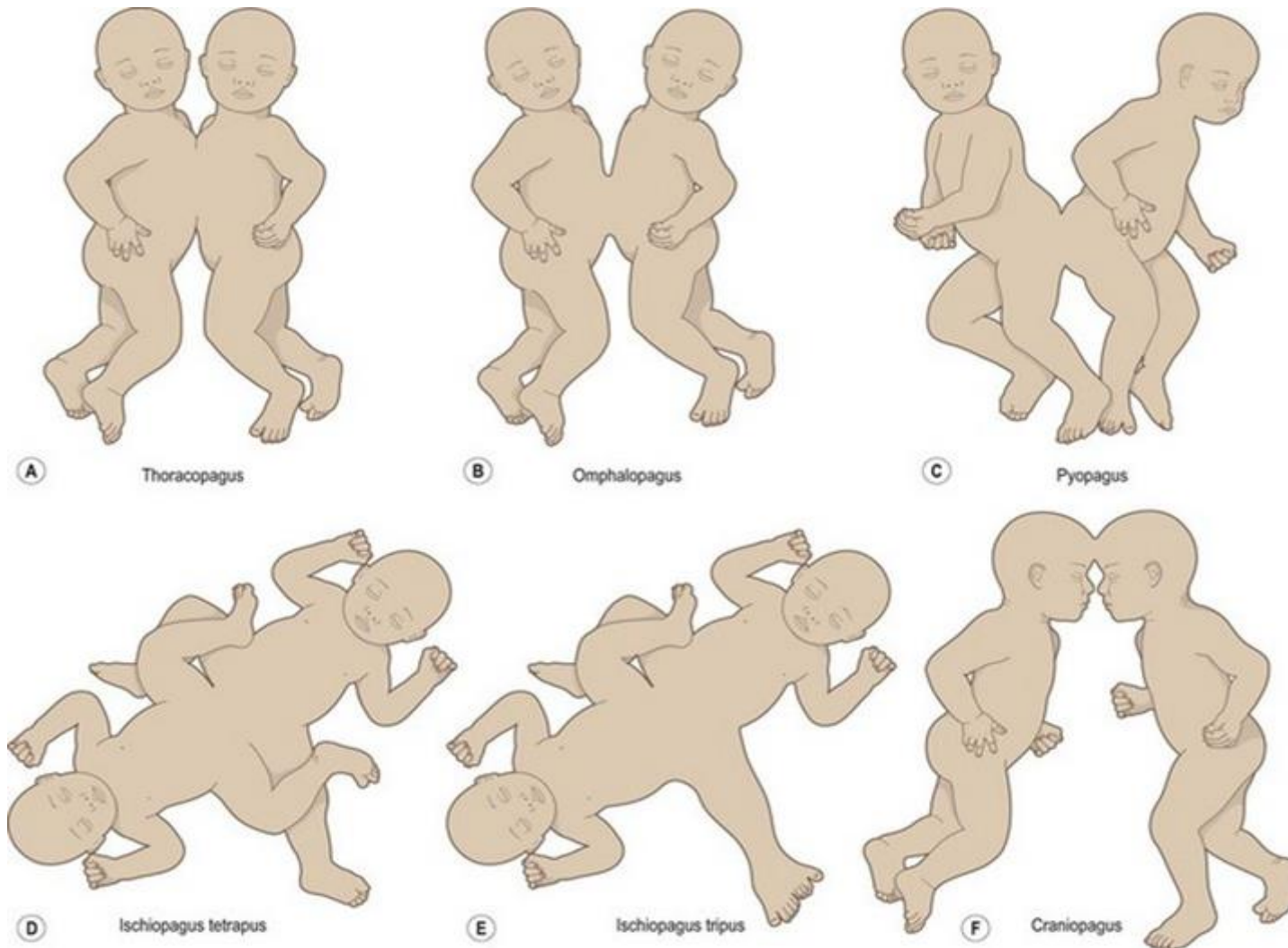
**TS. BS LÊ THANH HÙNG**

**BV Nhi Đồng 1**

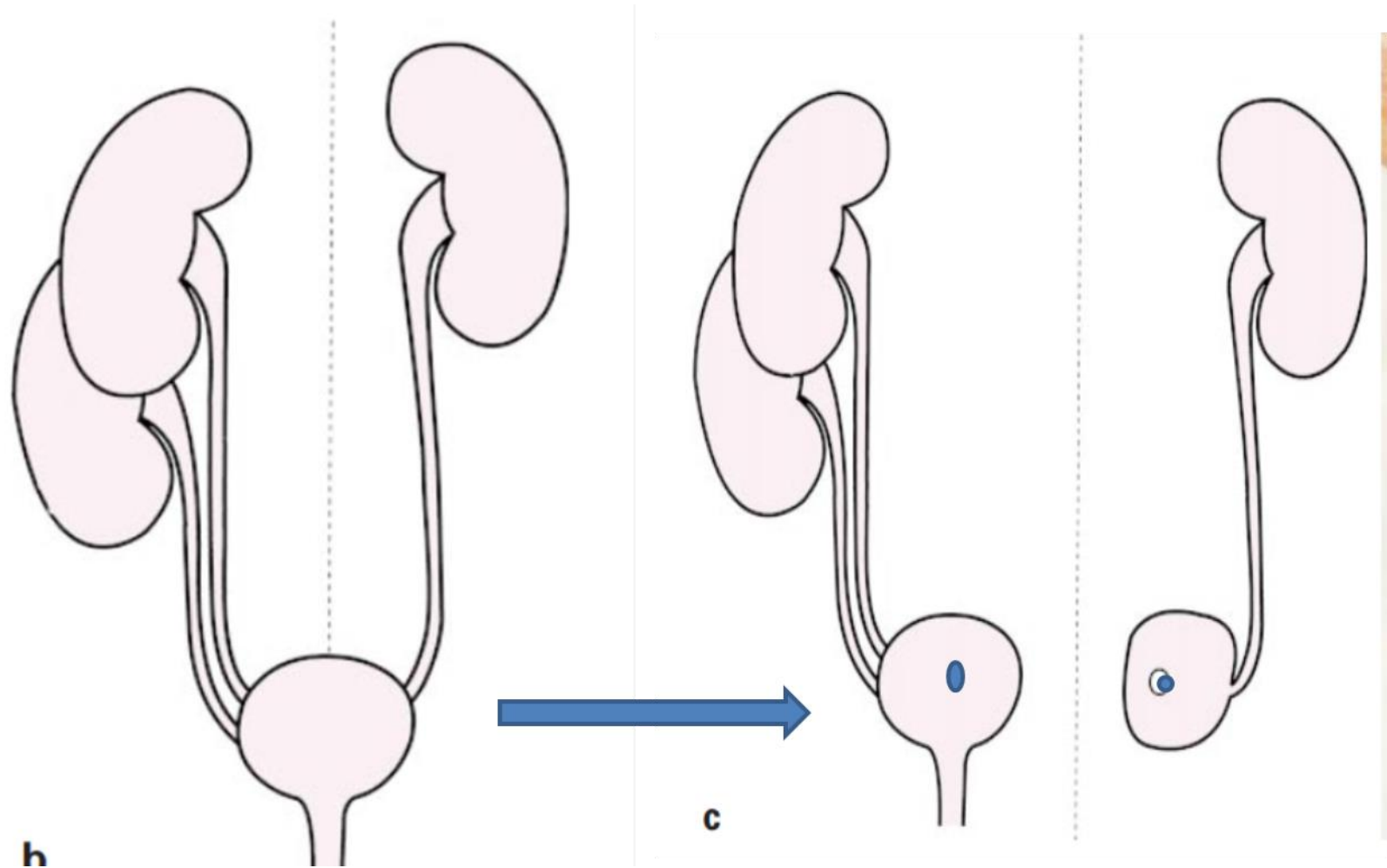
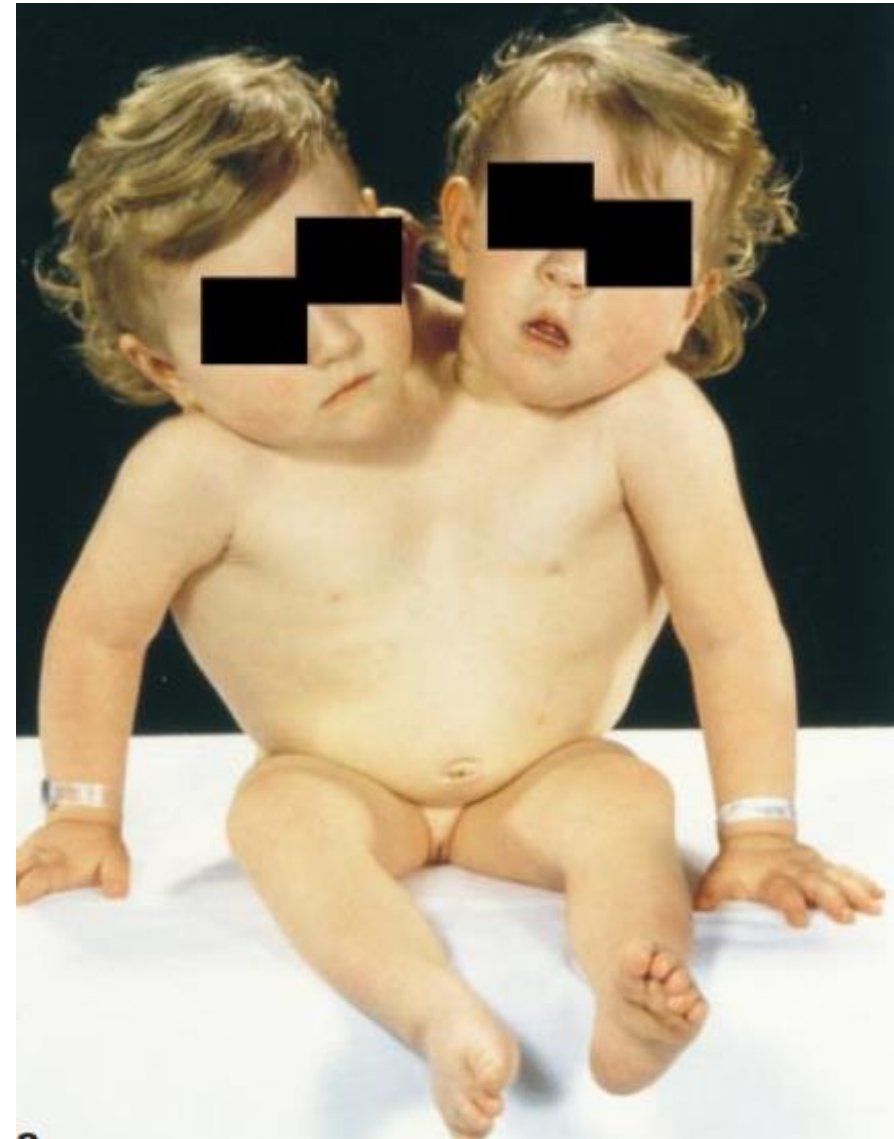# Tổng quan

## Dính vùng bụng chậu (Ichiopagus tetrapus/tripus)

- Tần suất:  
1/200.000  
- Trong đó:  
tetrapus/tripus  
6%



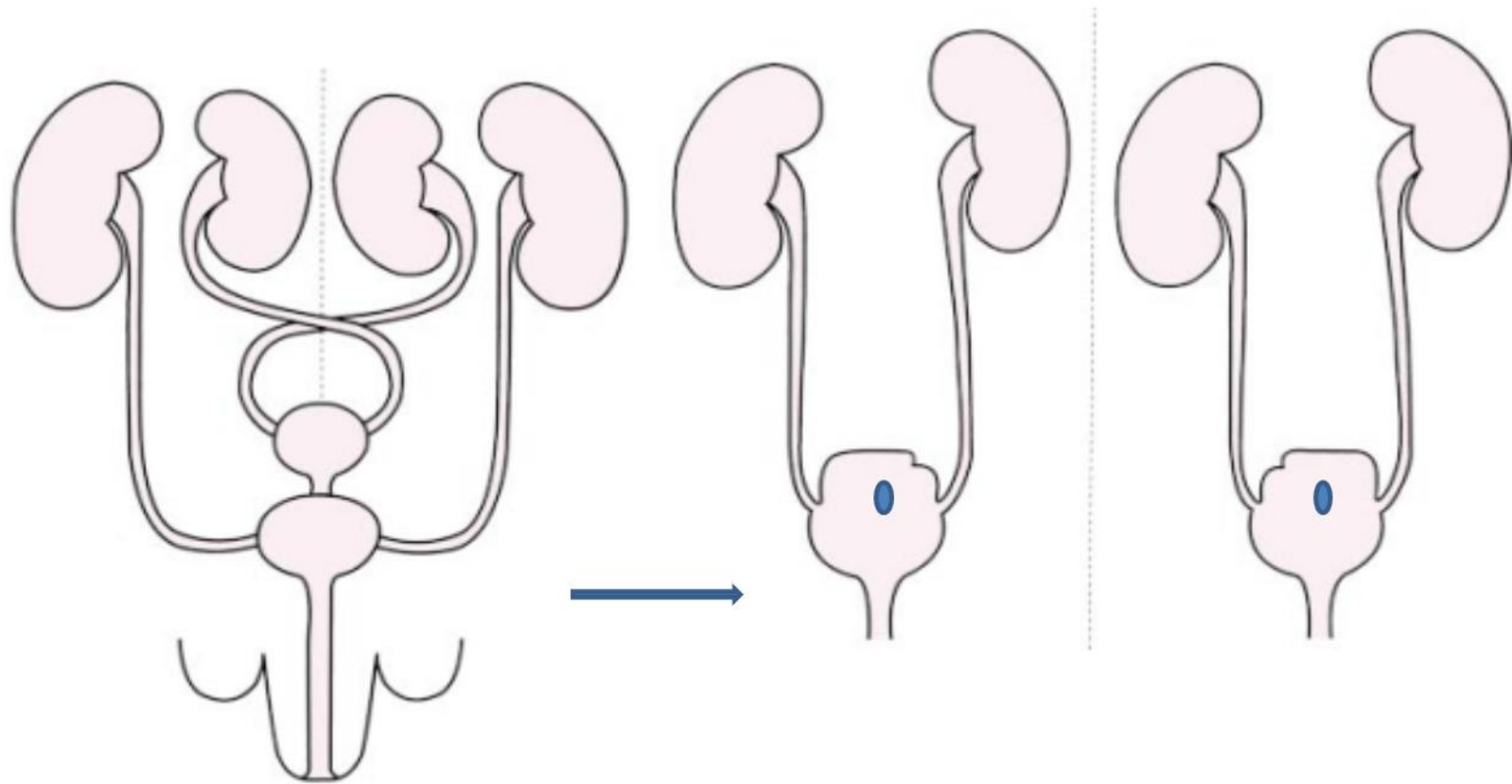
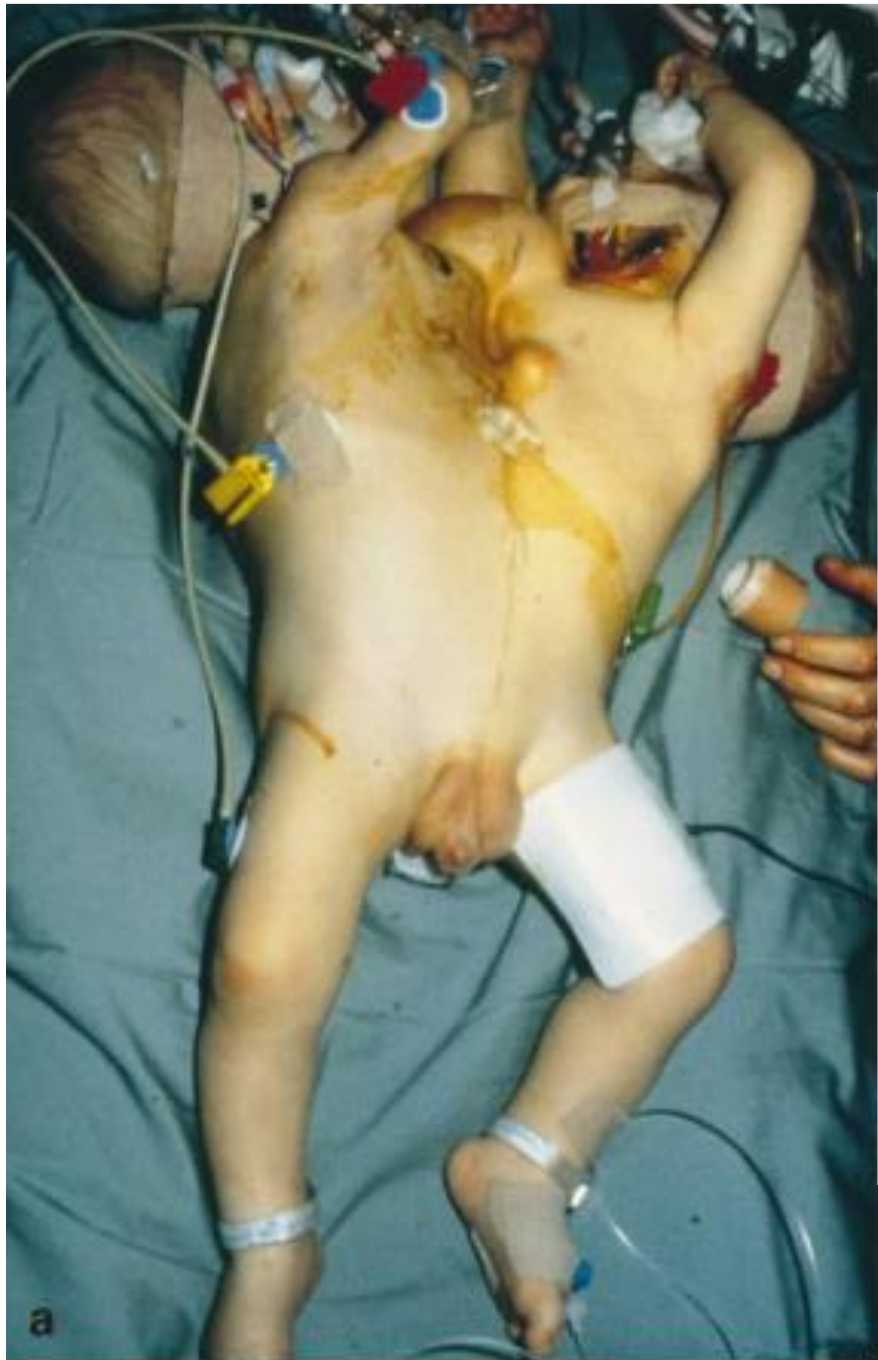# Dính vùng bụng chậu



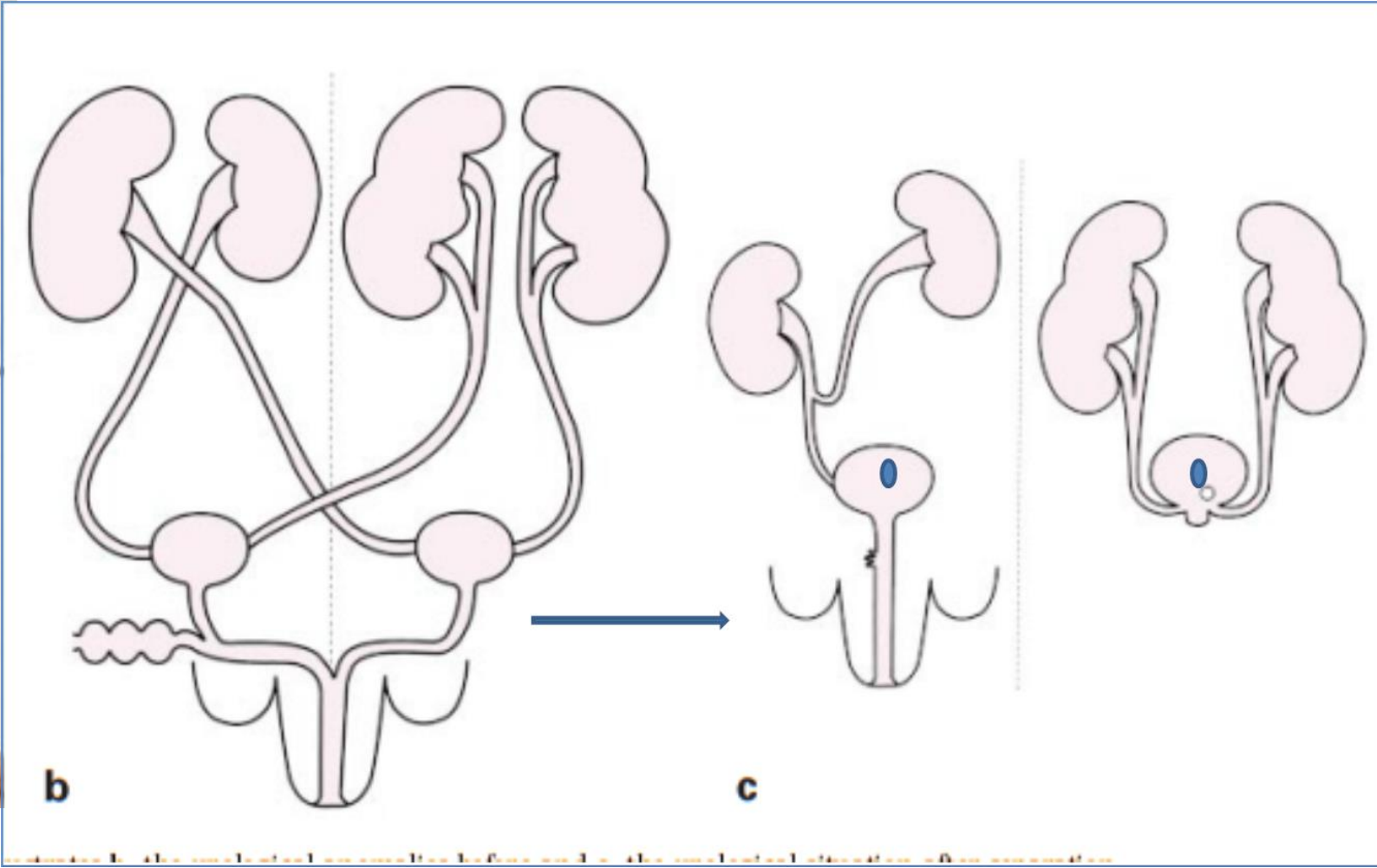
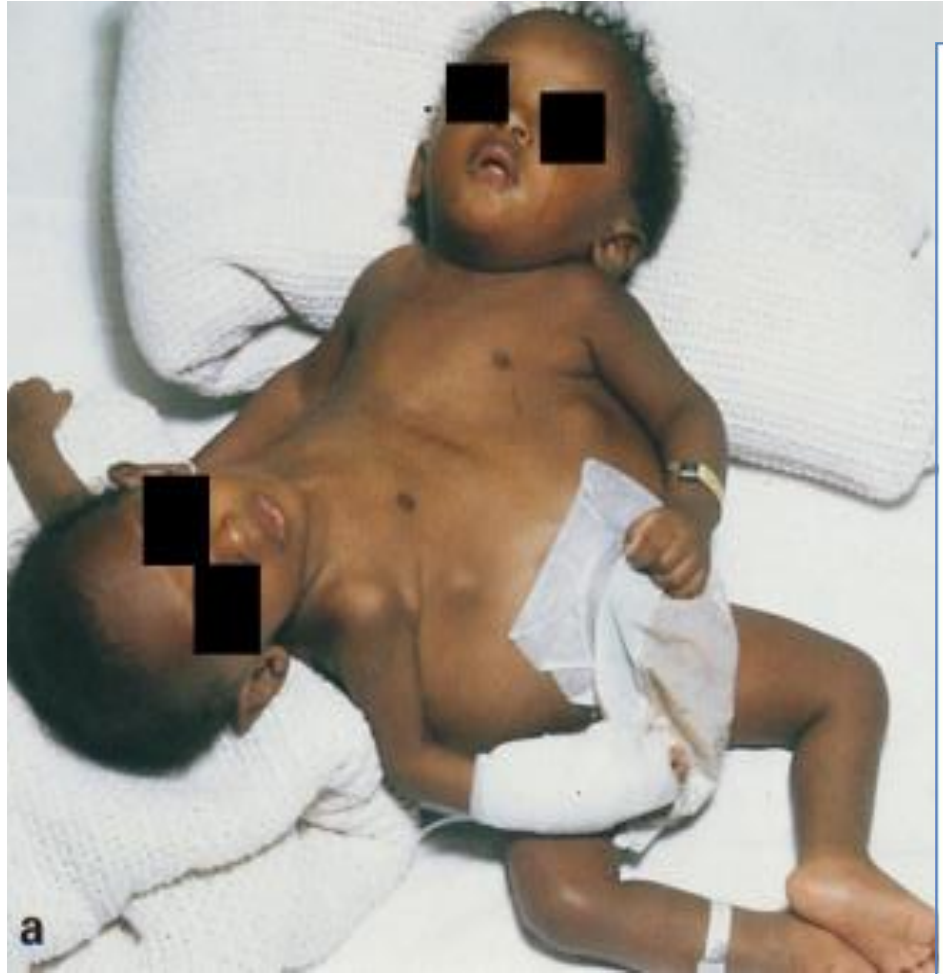b

c

# Dính vùng bụng - chậu





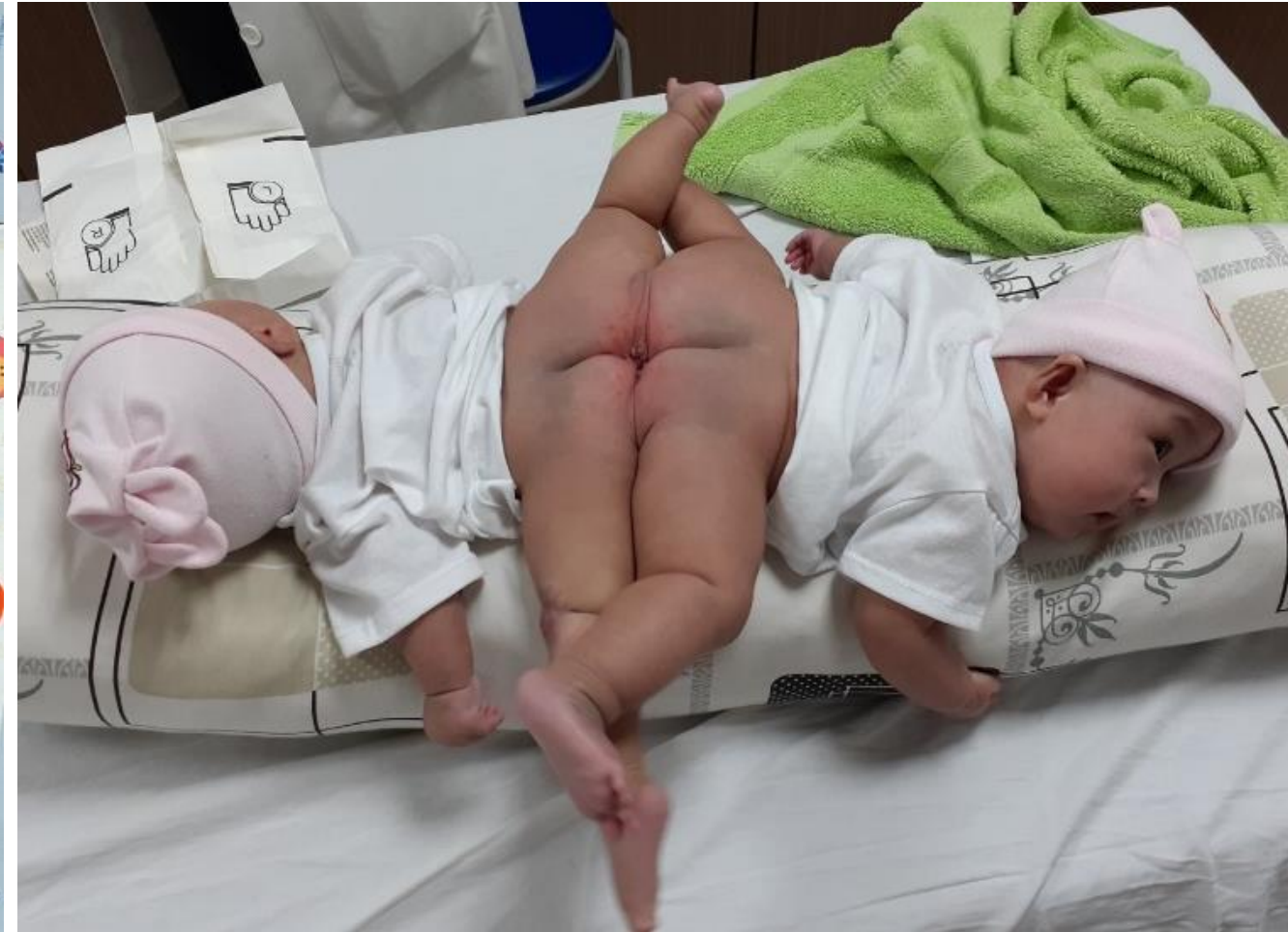

# SONG SINH VIỆT ĐỨC (*ichiopagus tripus*)

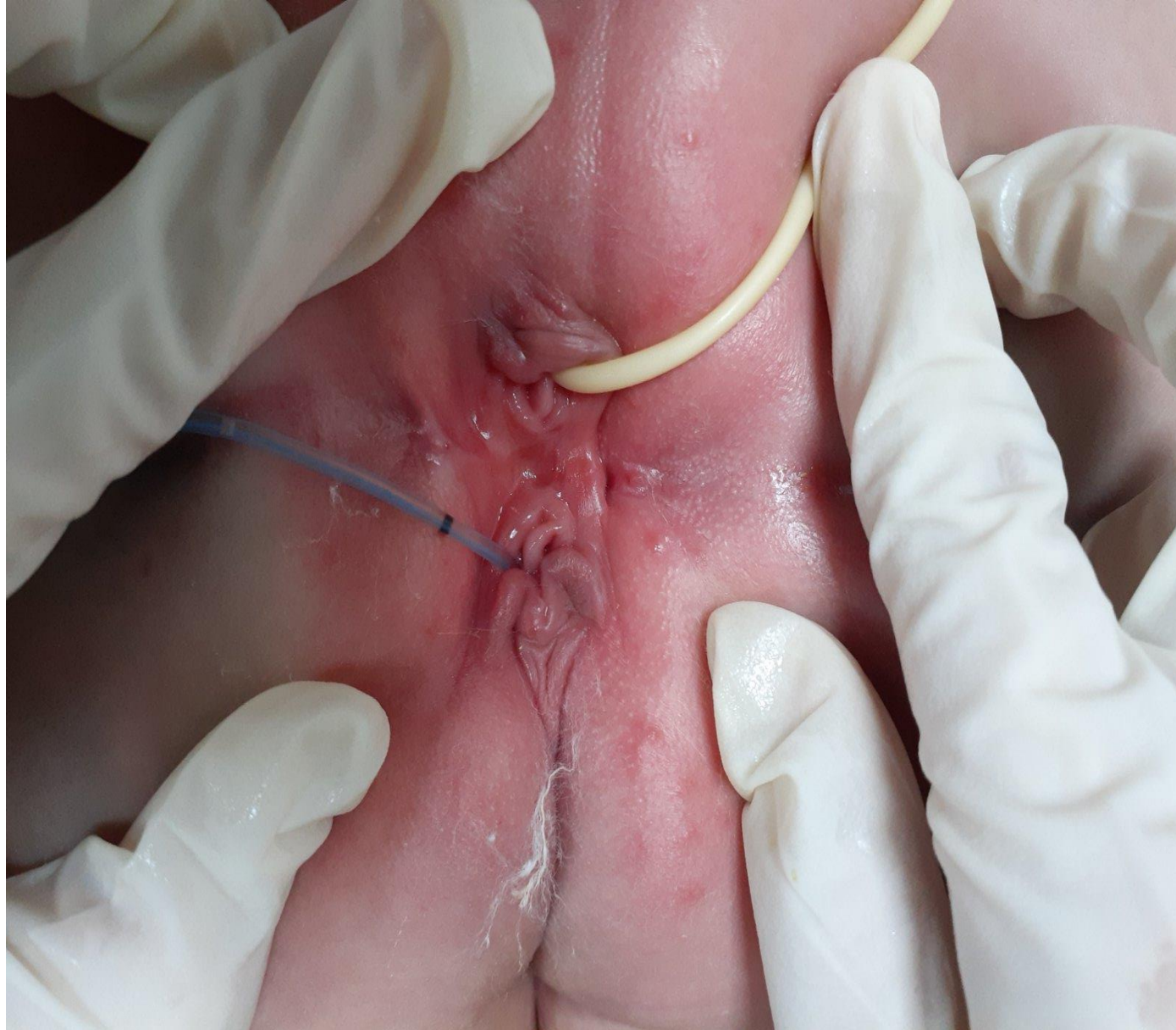



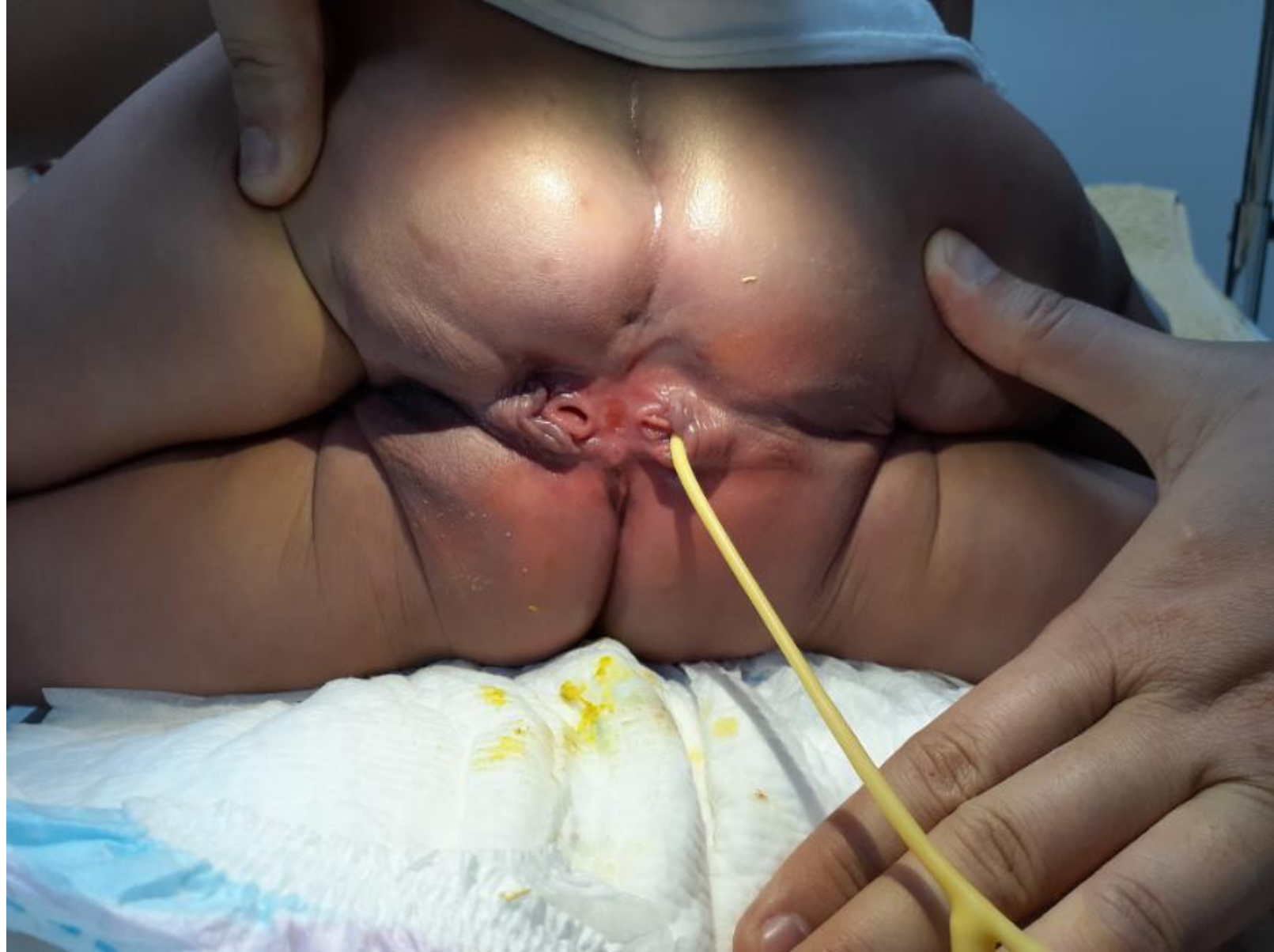# Song Nhi (*ichiopagus tetrapus*)

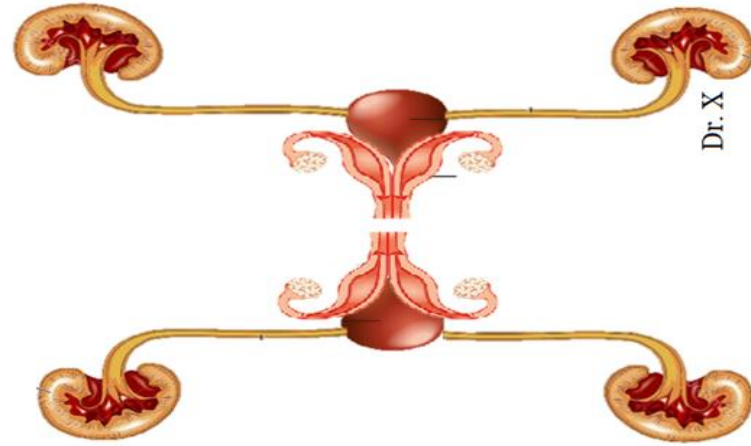
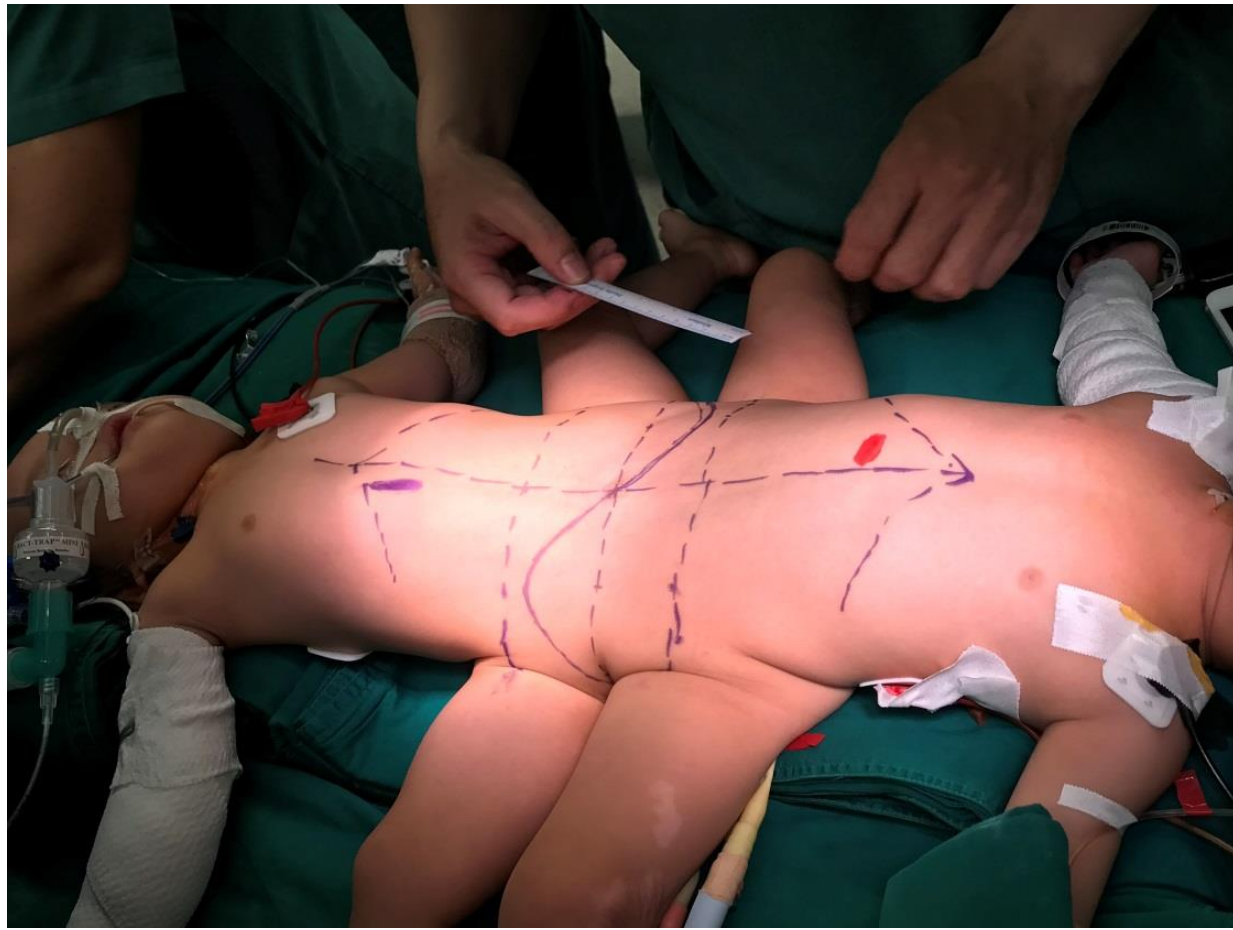


# Vùng Tầng sinh môn

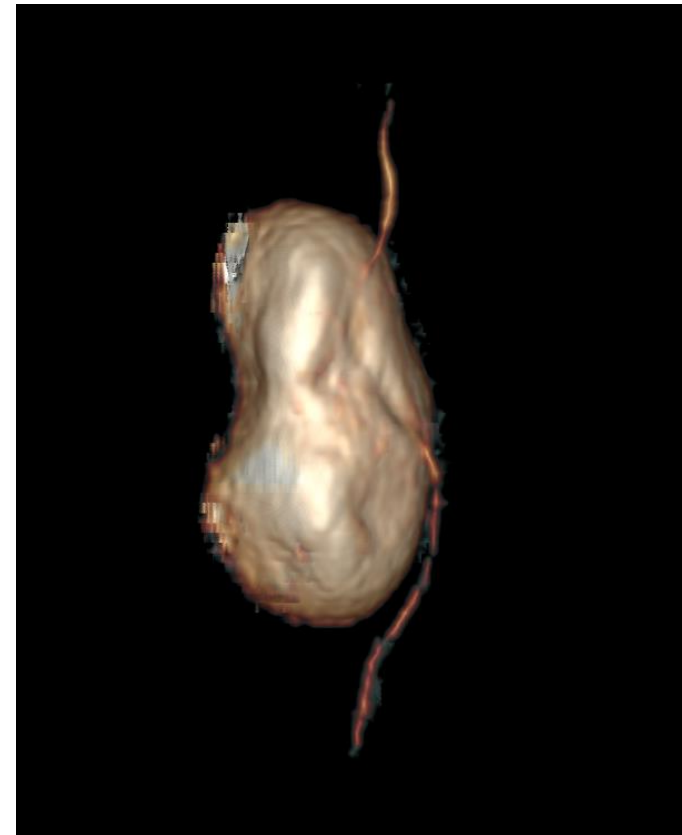
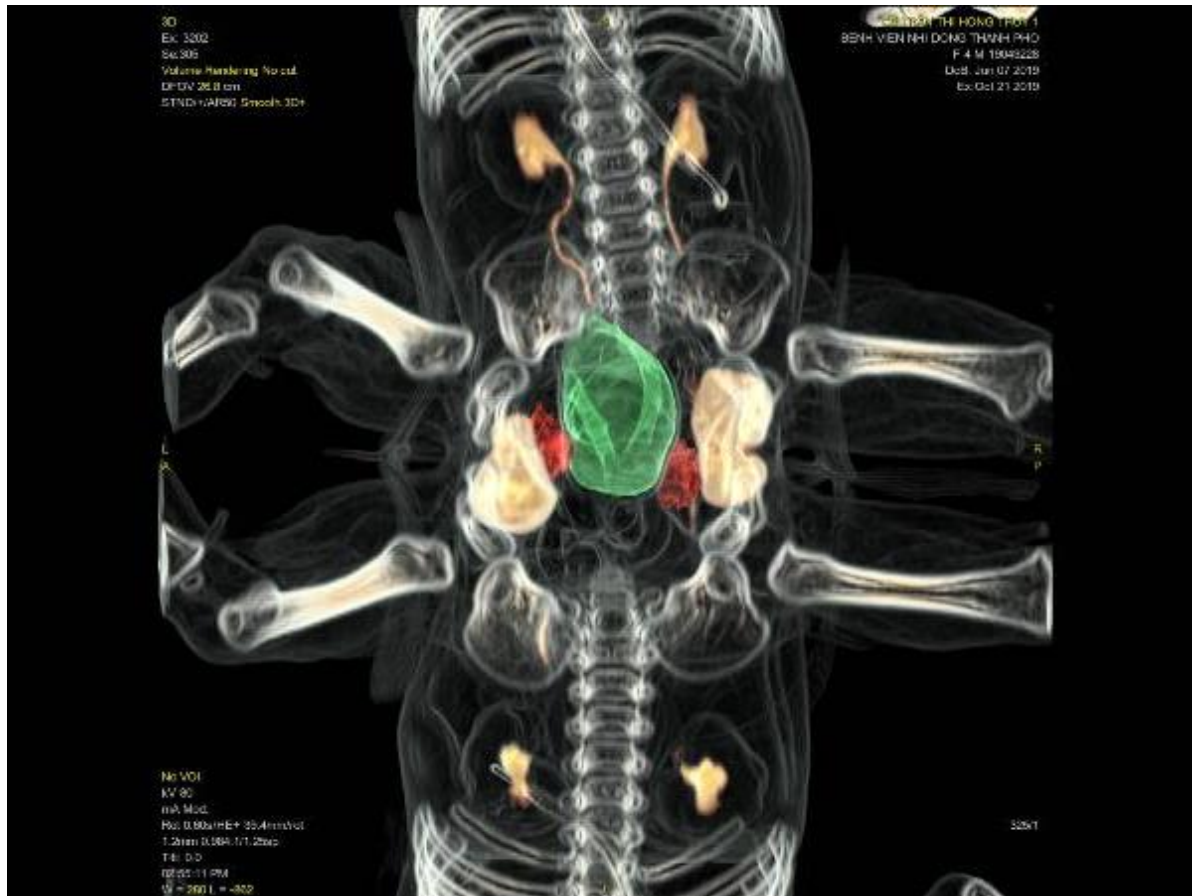






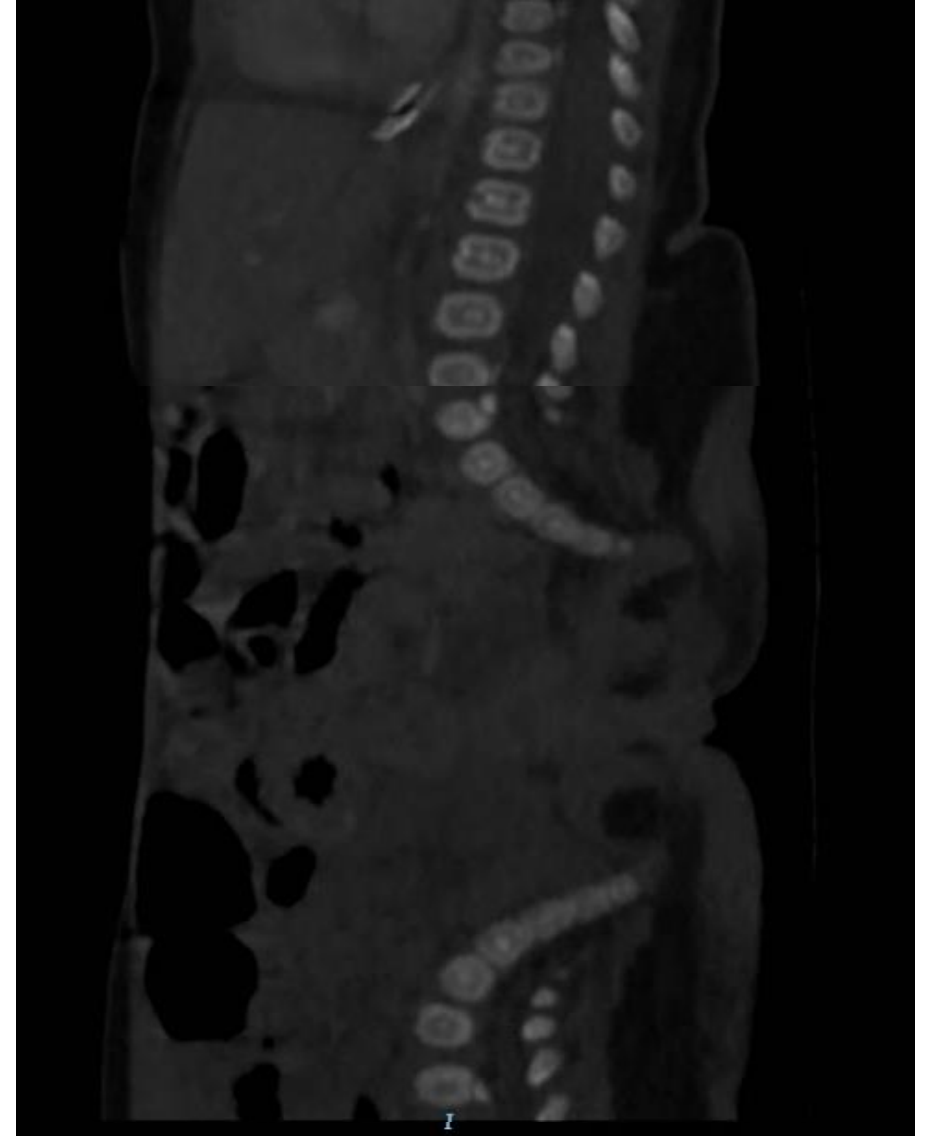
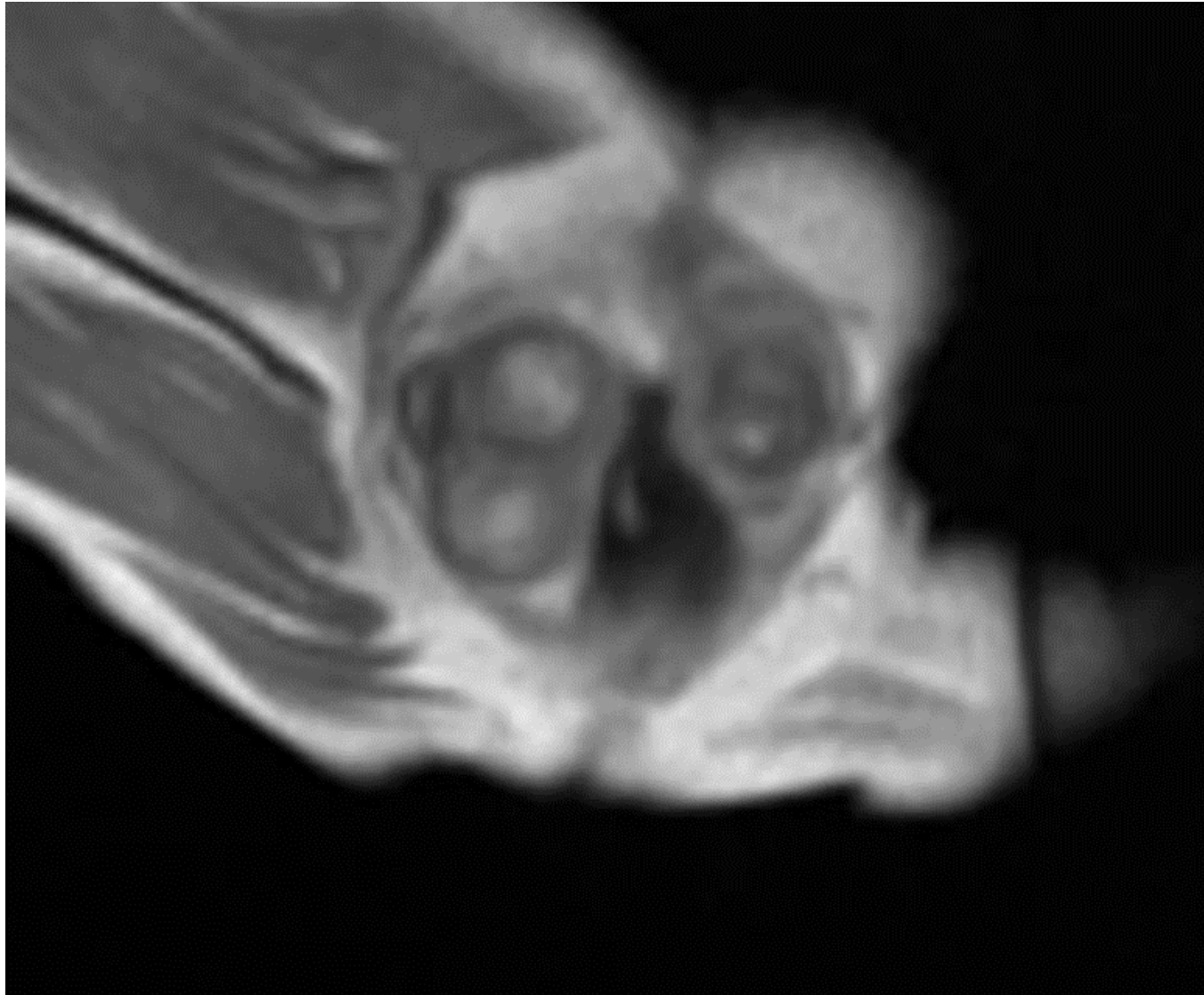

# Hệ niệu dục

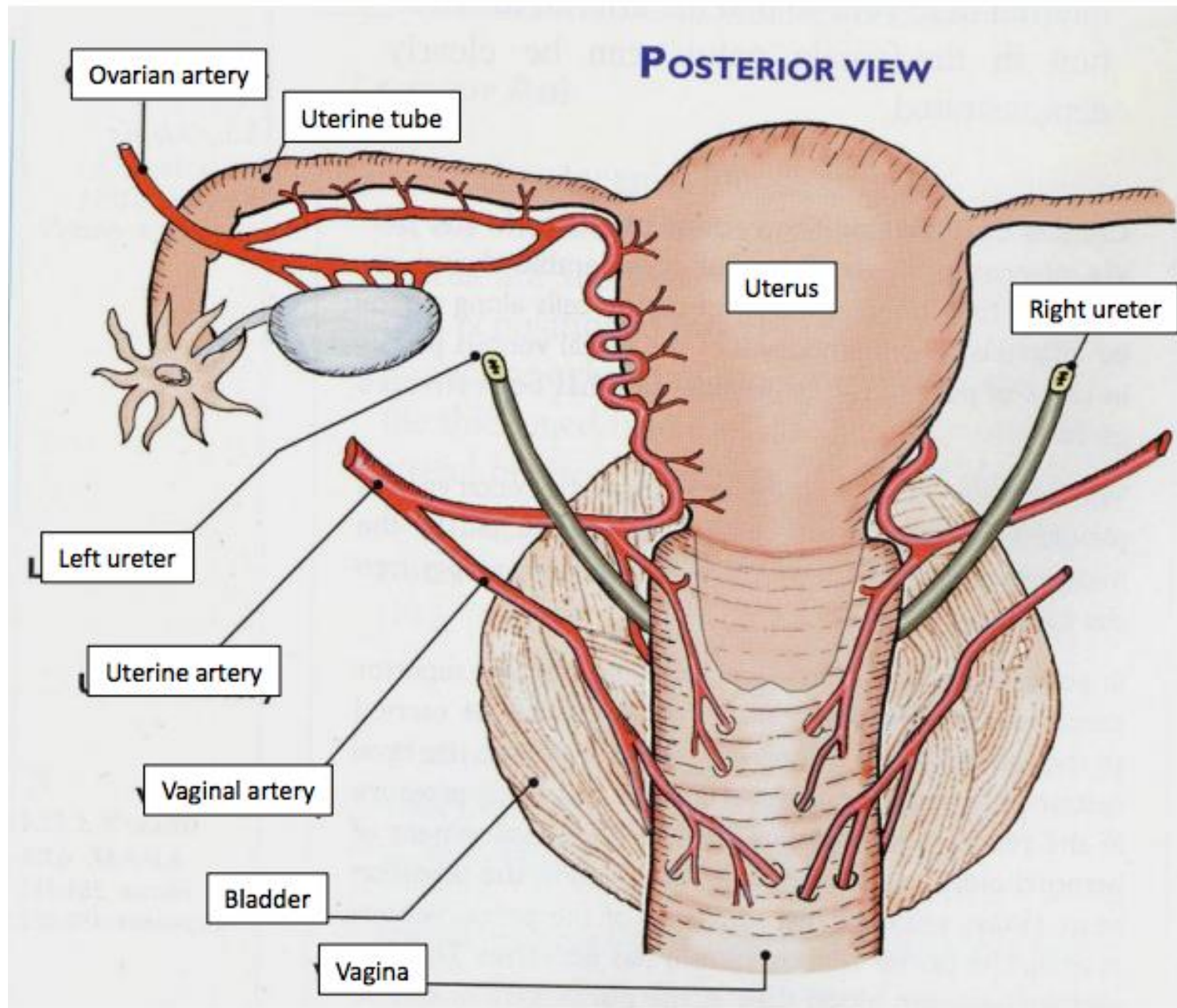




# MRI vùng chậu và cột sống







**THIS A VIEW FROM POSTERIOR.**

# Cơ sở giải phẫu để tiên lượng

- Có 4 nguồn máu nuôi: Động mạch chậu trong.
- 4 quả thận nằm ở hố thận ----> phôi thai học.
- Lỗ niệu đạo nằm đúng vị trí không bắt chéo.
- Không có bất thường cột sống.

→ **ĐỘNG MẠCH CHẬU TRONG**

# Nguyên tắc phẫu thuật

- Thời điểm phẫu thuật.
- Thời gian phẫu thuật.
- Chọn cơ quan trên cơ sở giải phẫu:  
**mạch máu, thần kinh.**
- Phục hồi lưu thông đường tiết niệu.
- Giữ sự toàn vẹn giải phẫu đường tiết niệu.
- Chuyển lưu nước tiểu tạm thời.

# Mô tả thương tổn

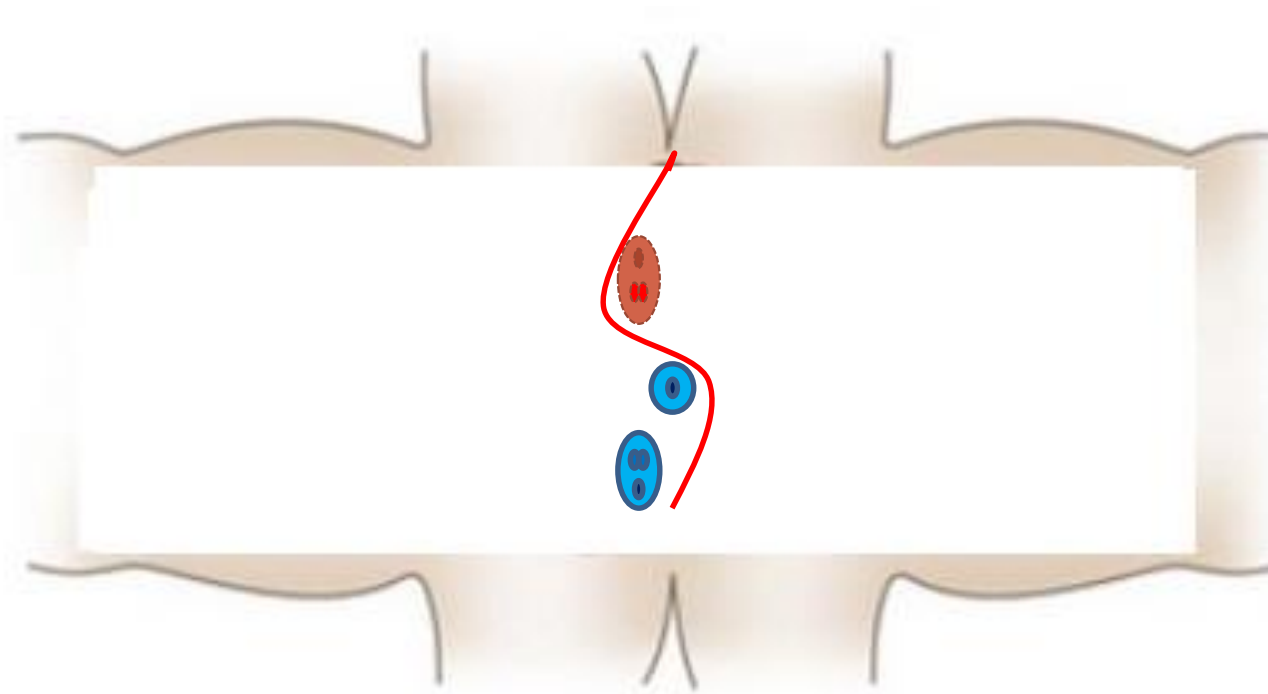
- Tử cung, âm đạo đôi riêng biệt. 2 buồng trứng, 2 tai vòi / bé
- 2 thận, 2 niệu quản/ bé.
- 2 bàng quang riêng biệt, nằm 2 bên của ổ bụng chung, đối diện nhau; nhận 2 niệu quản từ 2 bé khác nhau.
- Trào ngược bàng quang niệu quản trái bé Diệu độ 1
- Hệ niệu dục được nuôi bởi nhánh động mạch chậu trong của cả 2 bé



# Dự kiến phẫu thuật

- Mốc rốn chung là đỉnh âm vật
- Giữ bàng quang bên Phải (tử cung, buồng trứng, âm đạo)
- **DI DỜI BÀNG QUANG, TỬ CUNG, ÂM ĐẠO**
- Nối niệu quản đoạn 1/3 dưới
- Sonde JJ
- Cố định bàng quang

# Phân chia vùng TSM

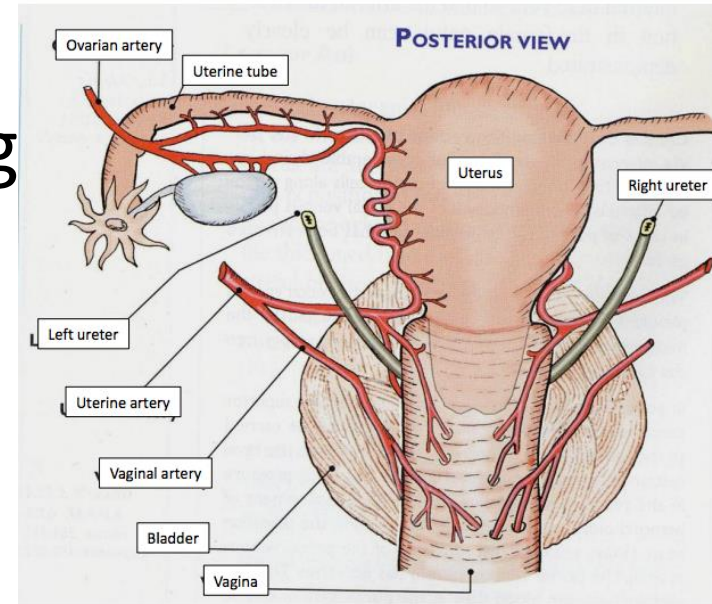


# Kế hoạch phẫu thuật (15/7/2020)

- 4 ê kíp: **Tiết niệu – sinh dục**, Tổng quát, Chấn thương chỉnh hình, Tạo hình
- Gần 100 Y bác sĩ, Kỹ thuật viên, nhân viên...
- Thời gian chuẩn bị: 6 tuần trước mổ
- 3 lần hội chẩn với hội đồng cố vấn và phản biện.

# Xử trí

- Cắt mạch máu nuôi **buồng trứng, tử cung** .
- Cắt niệu quản 1/3 dưới
- Cắt mạch máu vùng chậu chung
- Cắt cân cơ vùng sàn chậu
- **Giữ BQ, TC, BT bên Phải mỗi bé**
- Di dời BQ, TC, BT về đúng vị trí



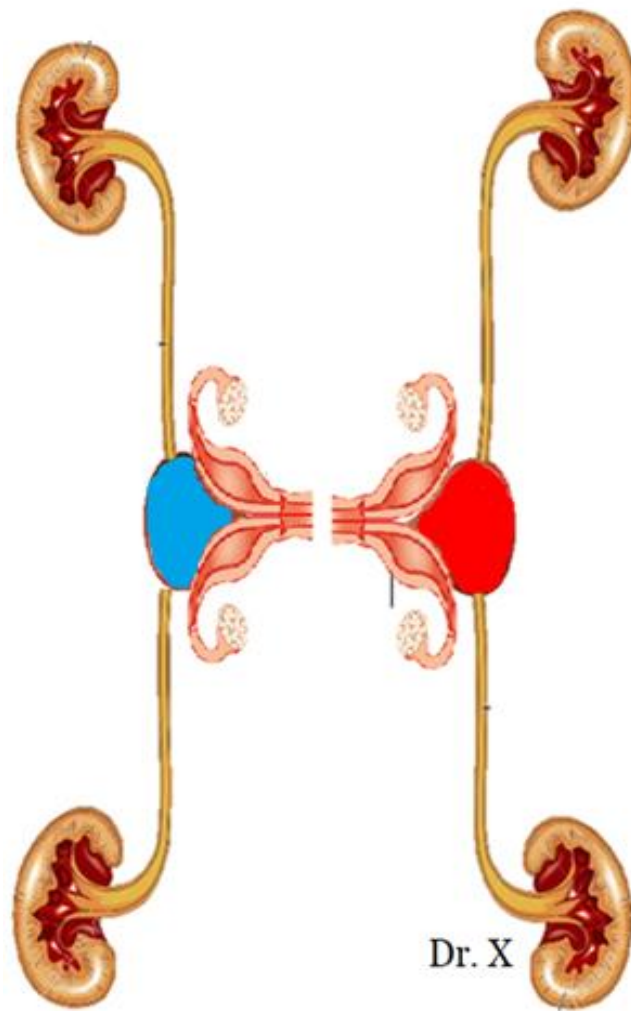
THIS A VIEW FROM POSTERIOR.

# Phẫu thuật

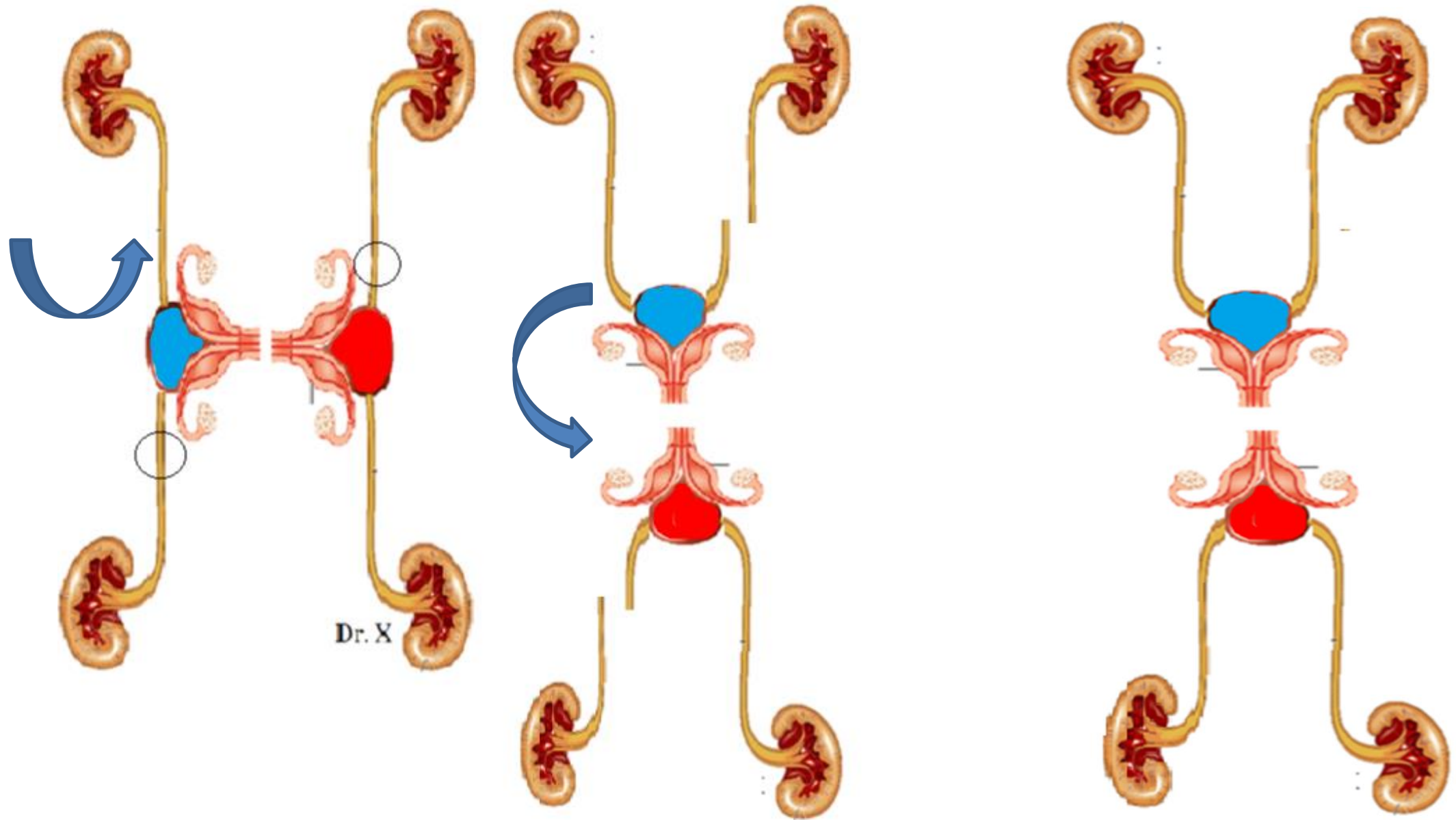
- Di dời (BQ,TC,ÂĐ): xoay trong 90 độ và lật lên 90 độ
- Nối niệu quản 1/3 dưới chỉ PDS 7.0
- Sonde JJ (3.12)
- Chuyển và nối dây treo BQ 2 bên
- Tạo hình vùng TSM
- Vesicostomy



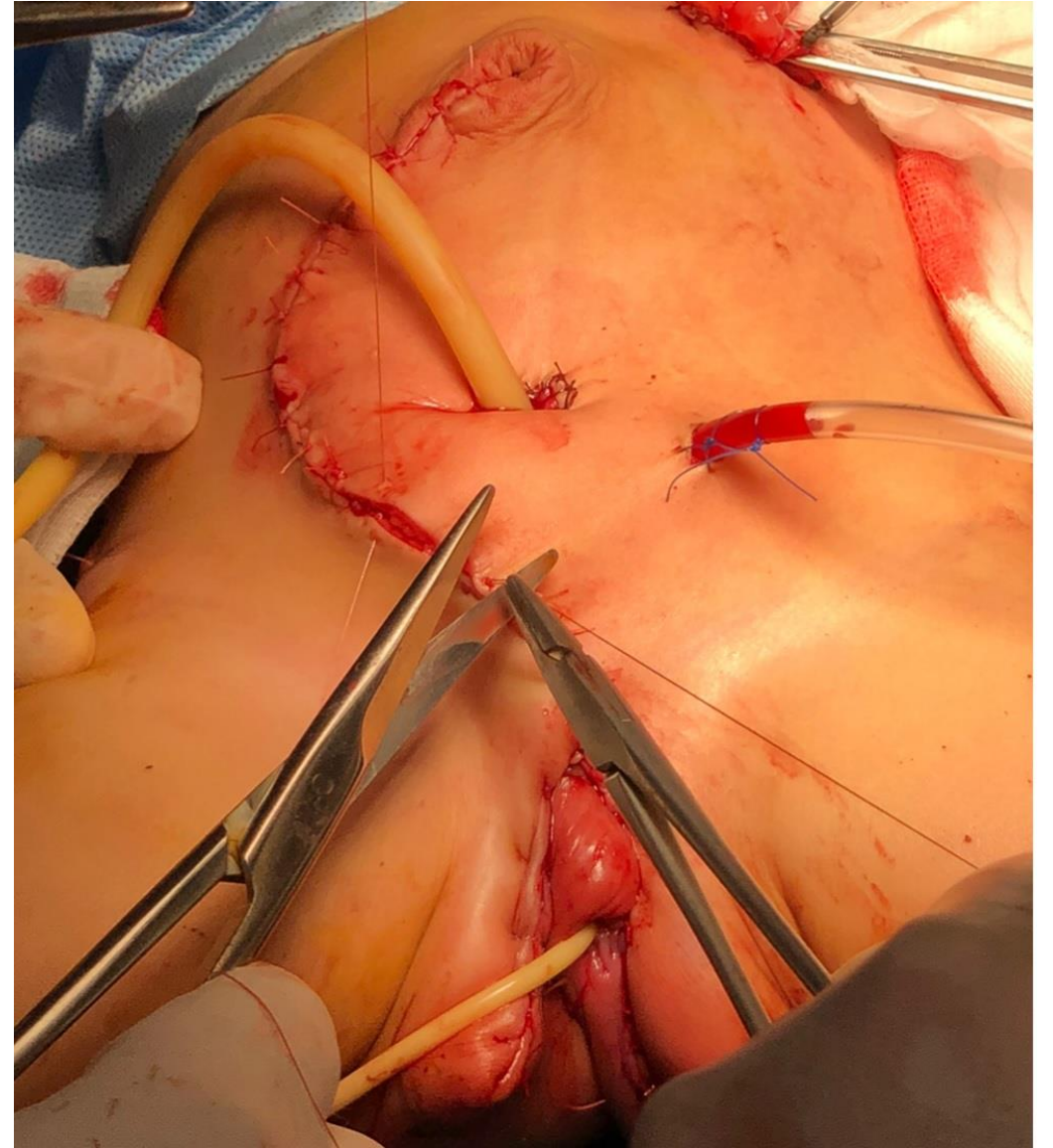
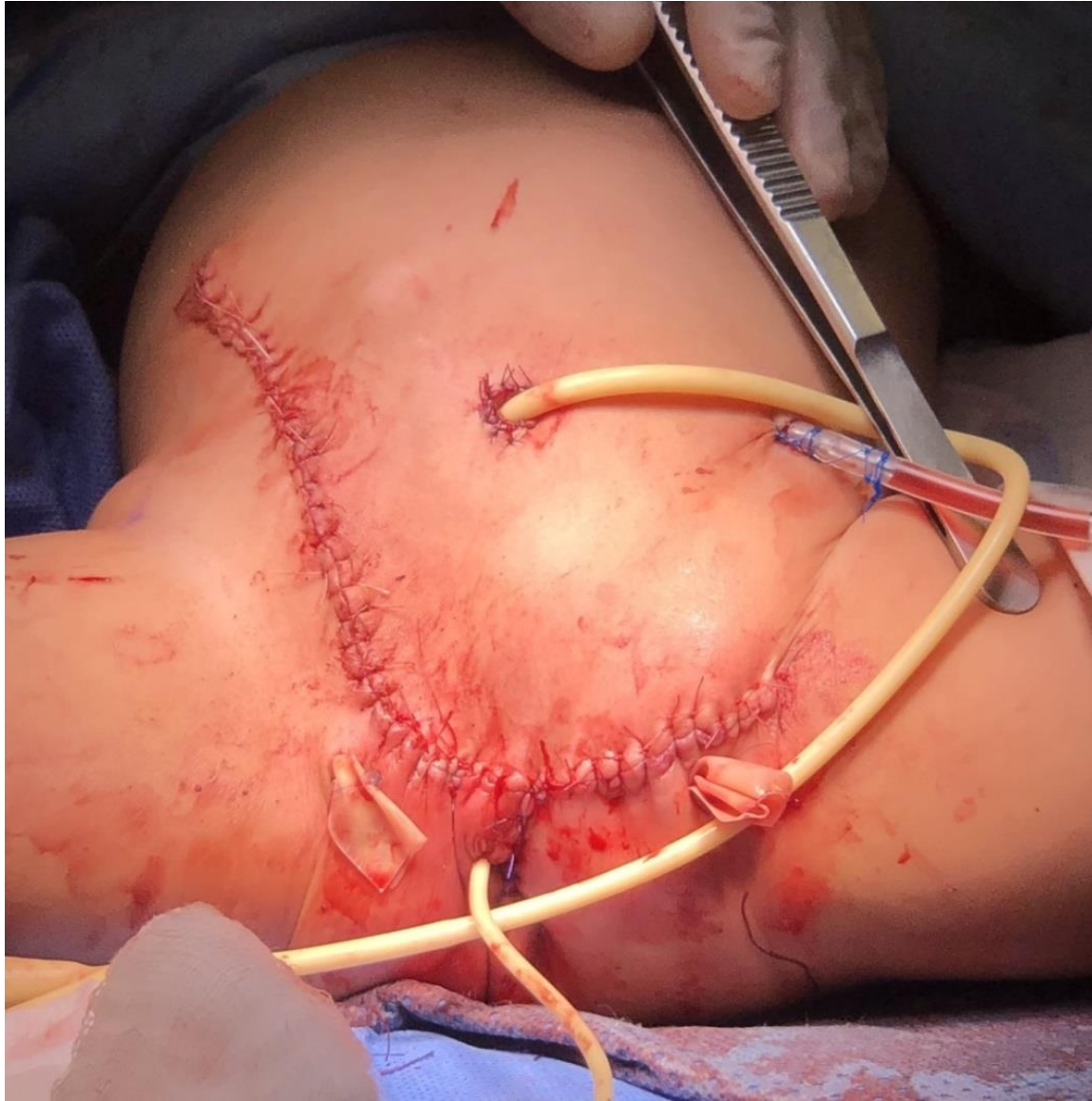# Hệ tiết niệu Song Nhi



# Di dời BQ, TC, ÂĐ



# Sau phẫu thuật

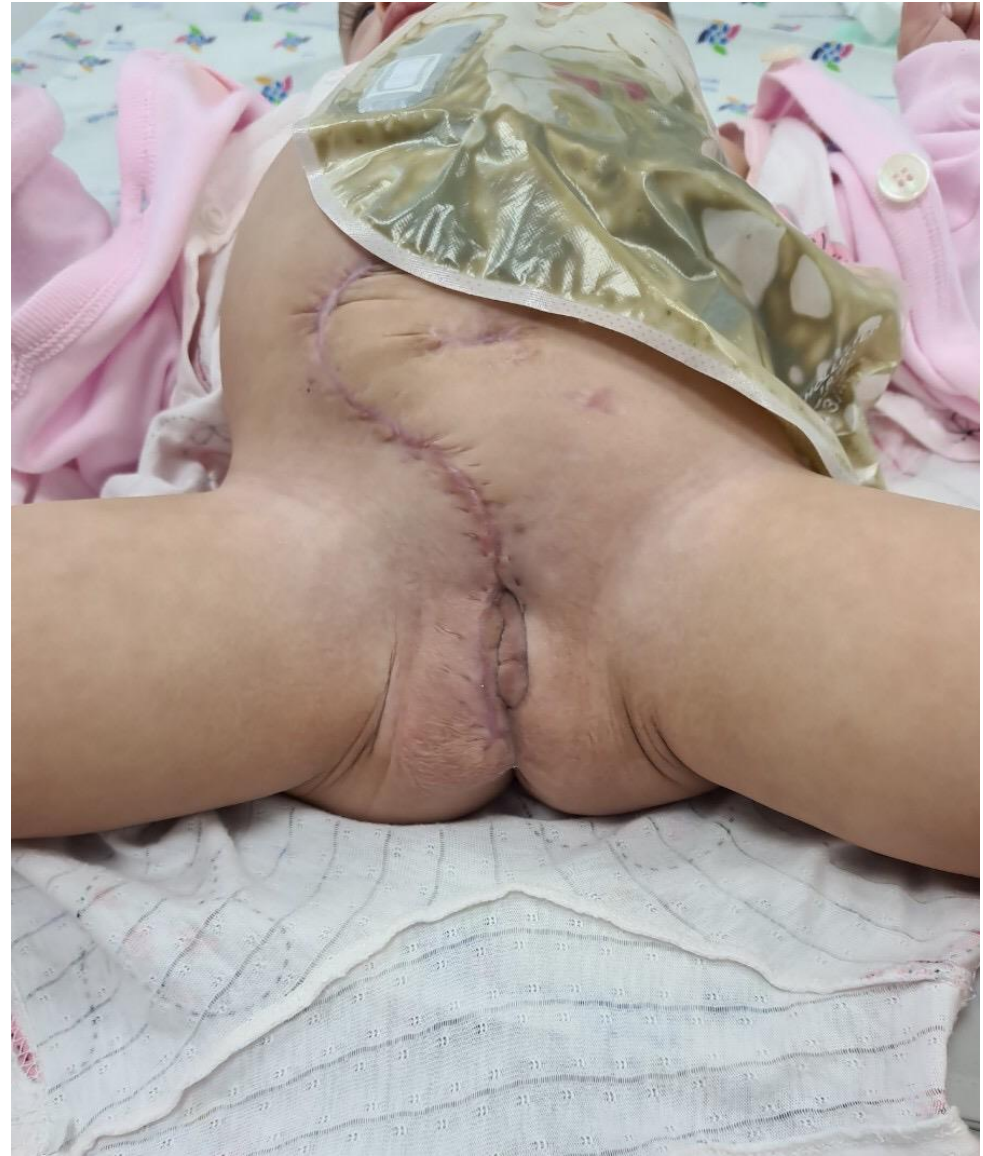
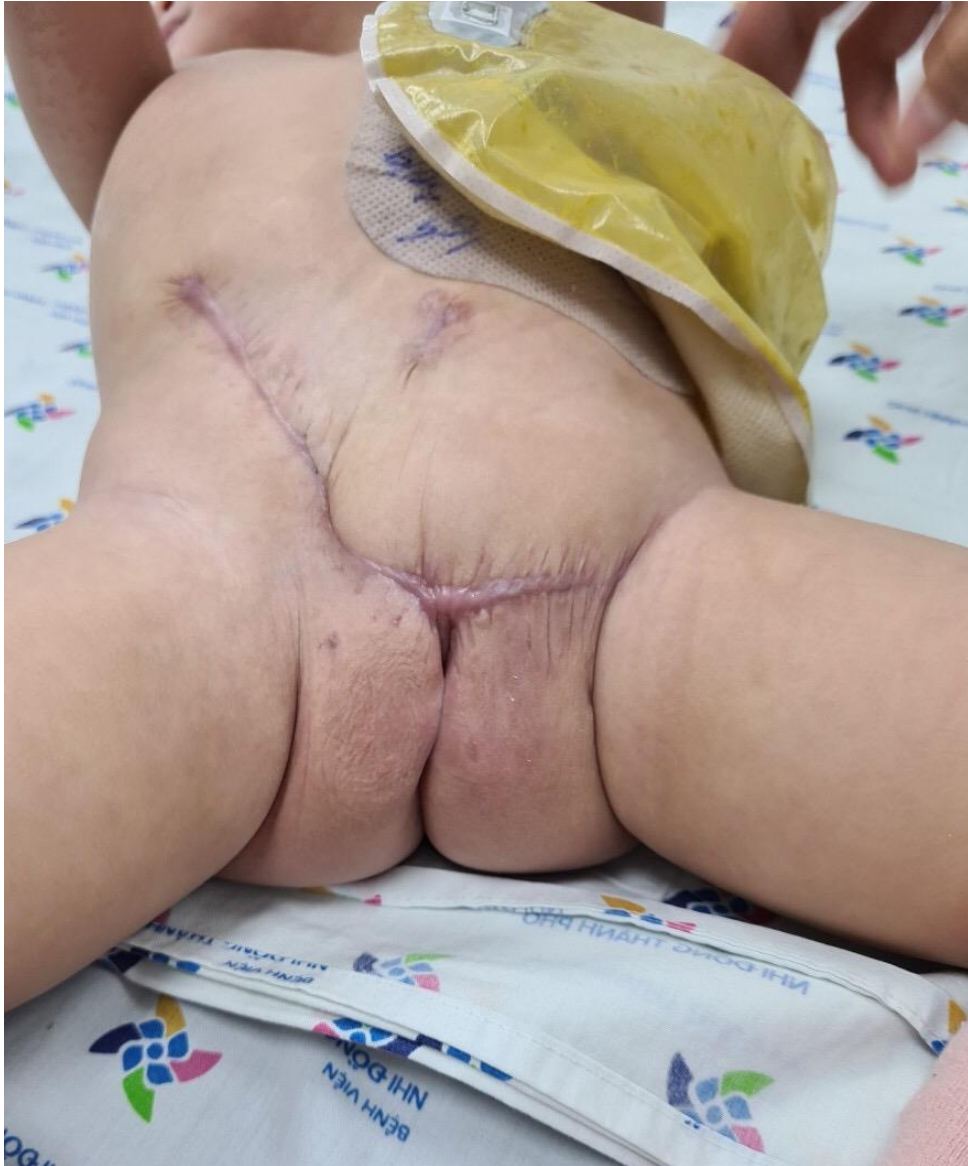

# Diễn tiến

- Đóng Vesicostomy sau 1 – 1,5 tháng
- Đóng hậu môn tạm sau 6 tháng
- Vết mổ tầng sinh môn đẹp



# Sau phẫu thuật 6 tháng

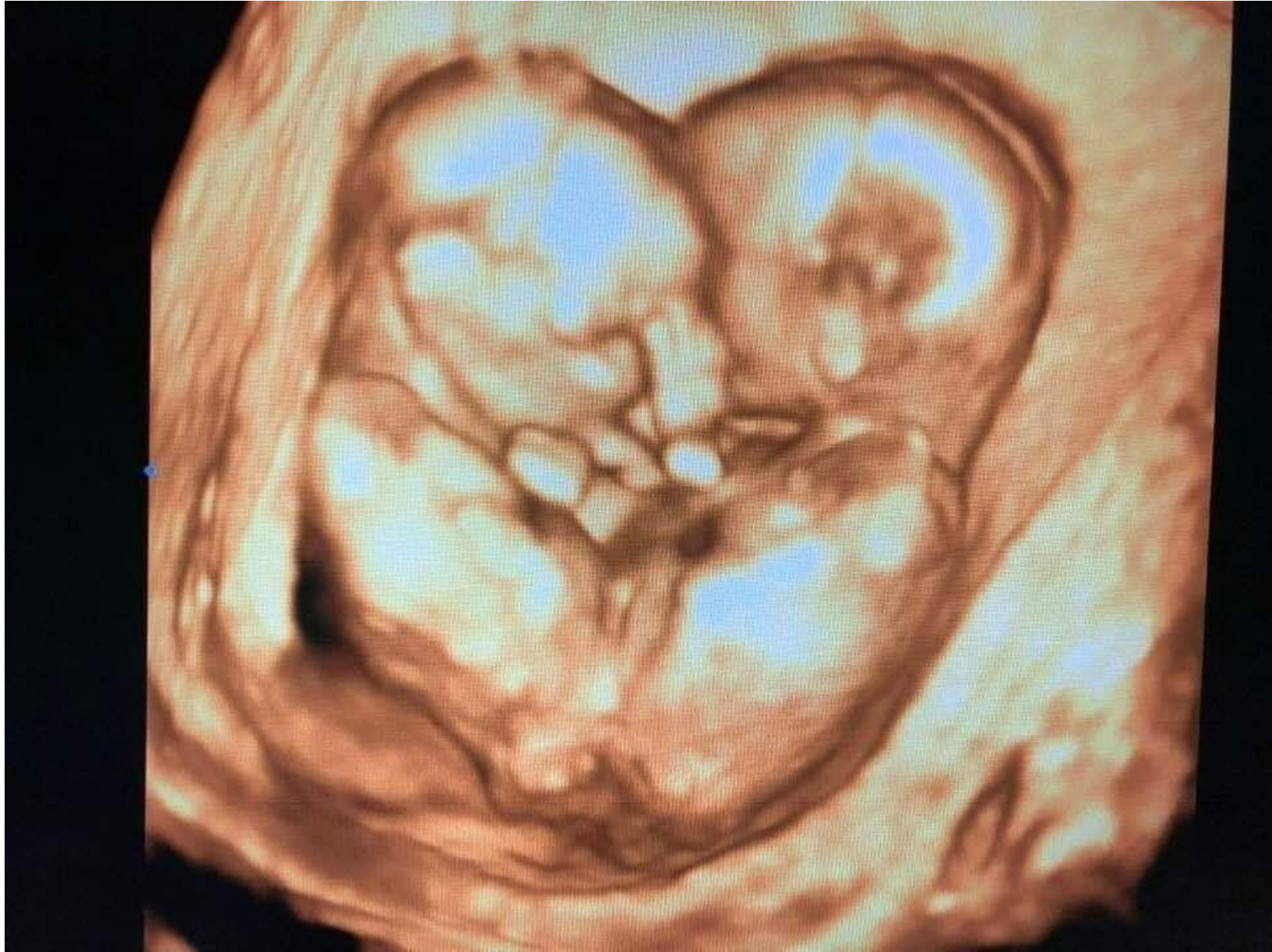


## Kết quả bước đầu (sau 4 năm)

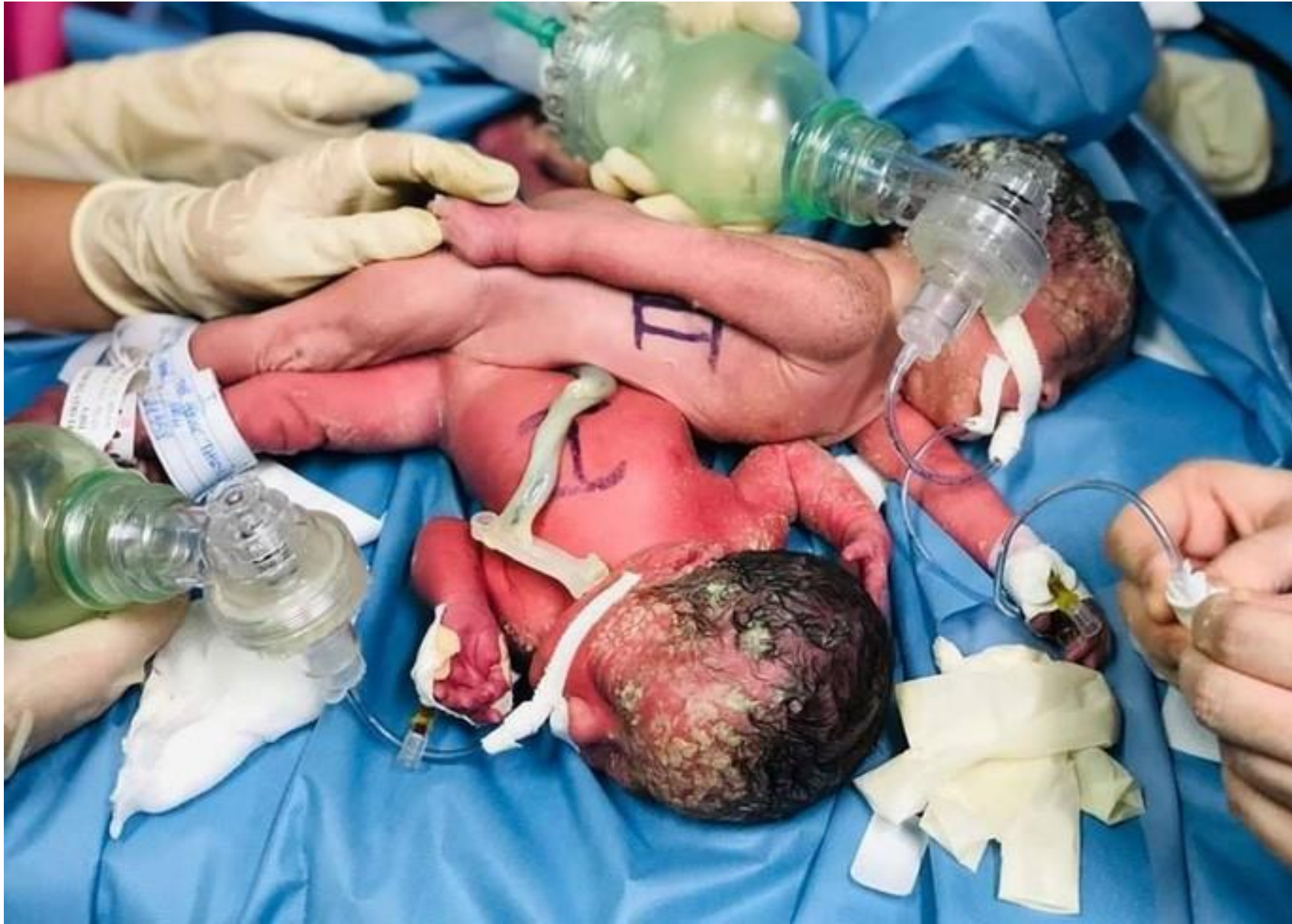- Siêu âm tầm soát 2 Thận không ứ nước.
- Vấn đề kiểm soát nước tiểu: tốt
- Nhiễm trùng tiểu: không
- Trào ngược Bàng quang – niệu quản: chưa ghi nhận
- Không ứ dịch tử cung – âm đạo



# Hành trình



# Ngay sau sinh







- 6 tháng tuổi



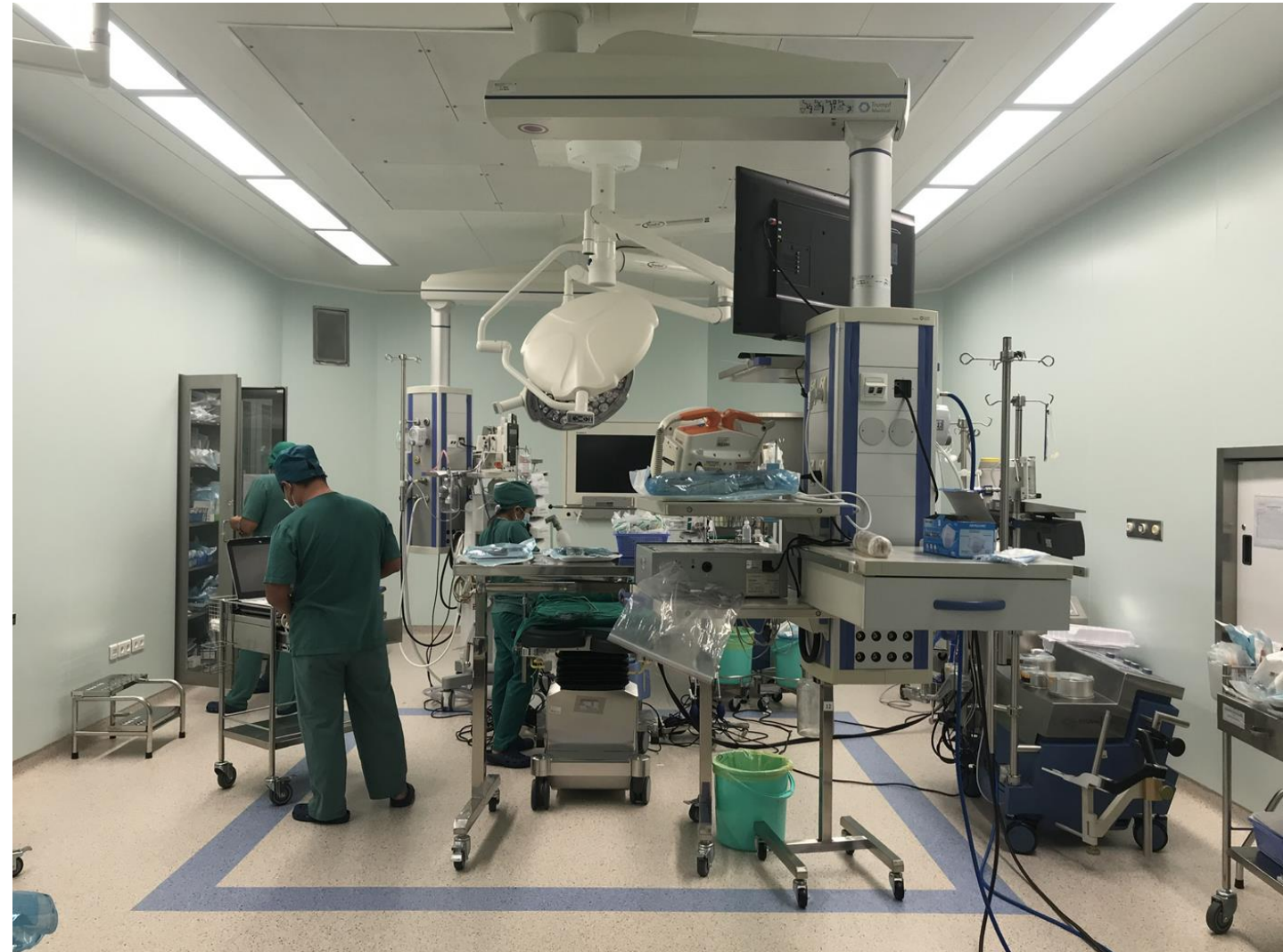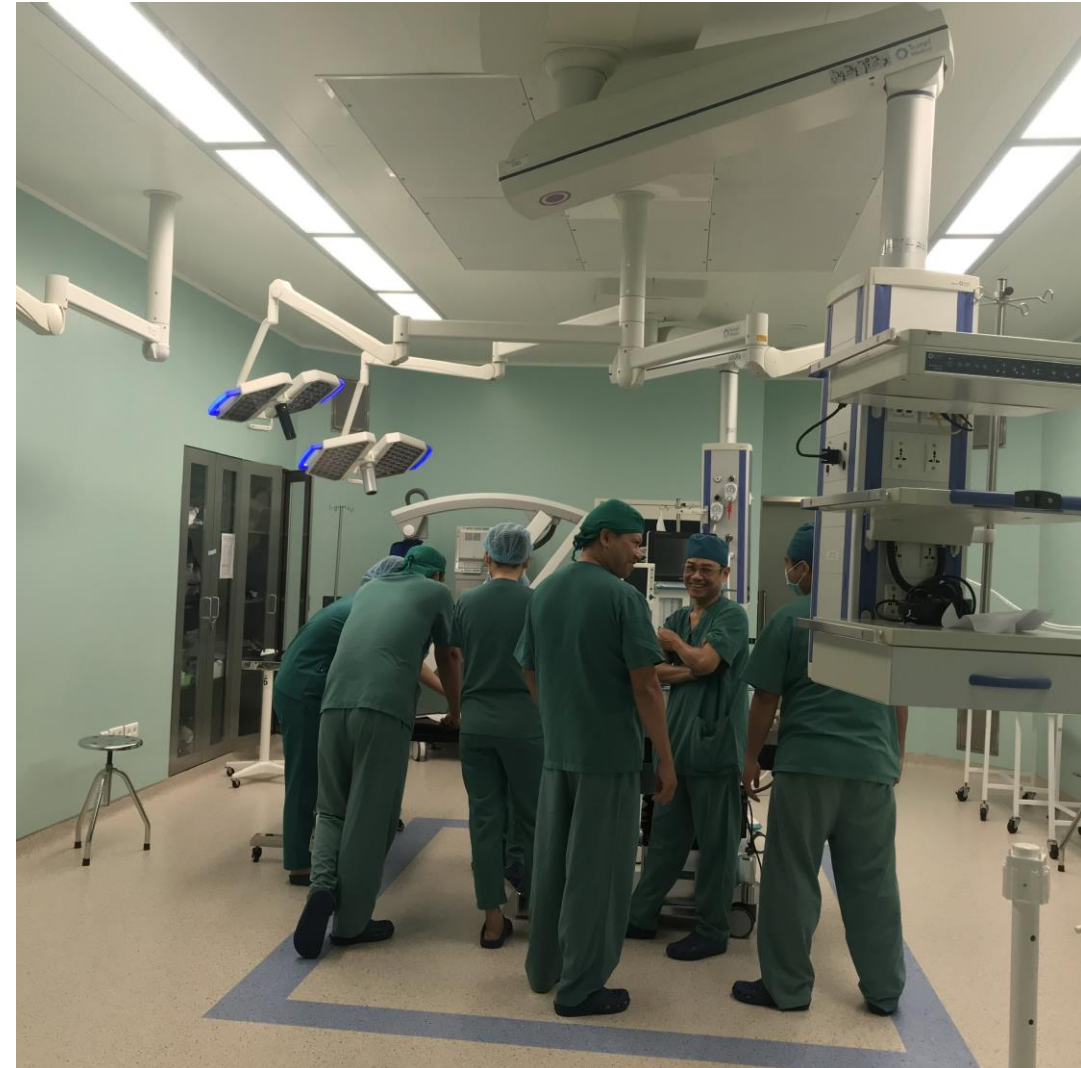Trước mổ  
1 tháng



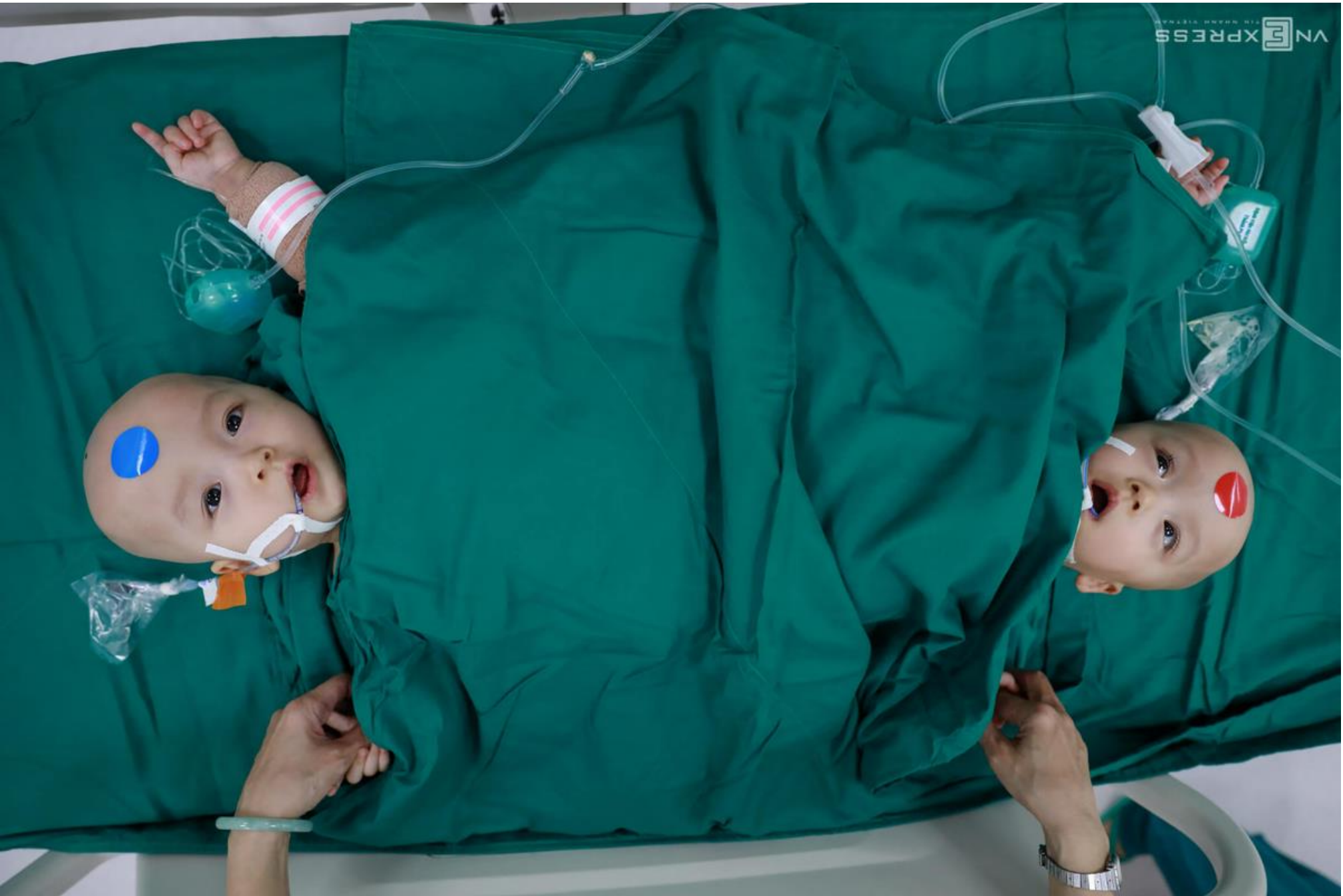# Hội thảo



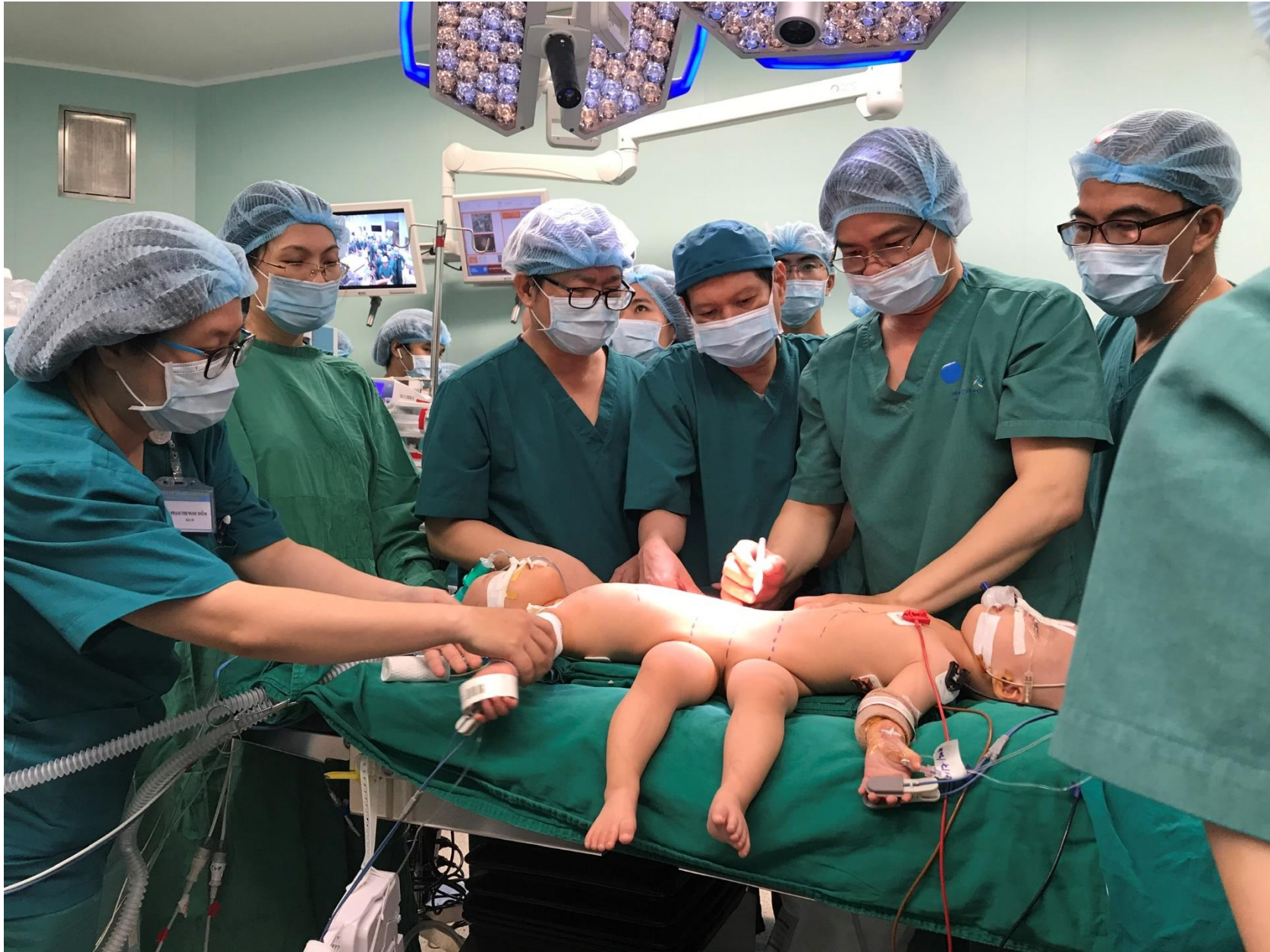# Chuẩn bị





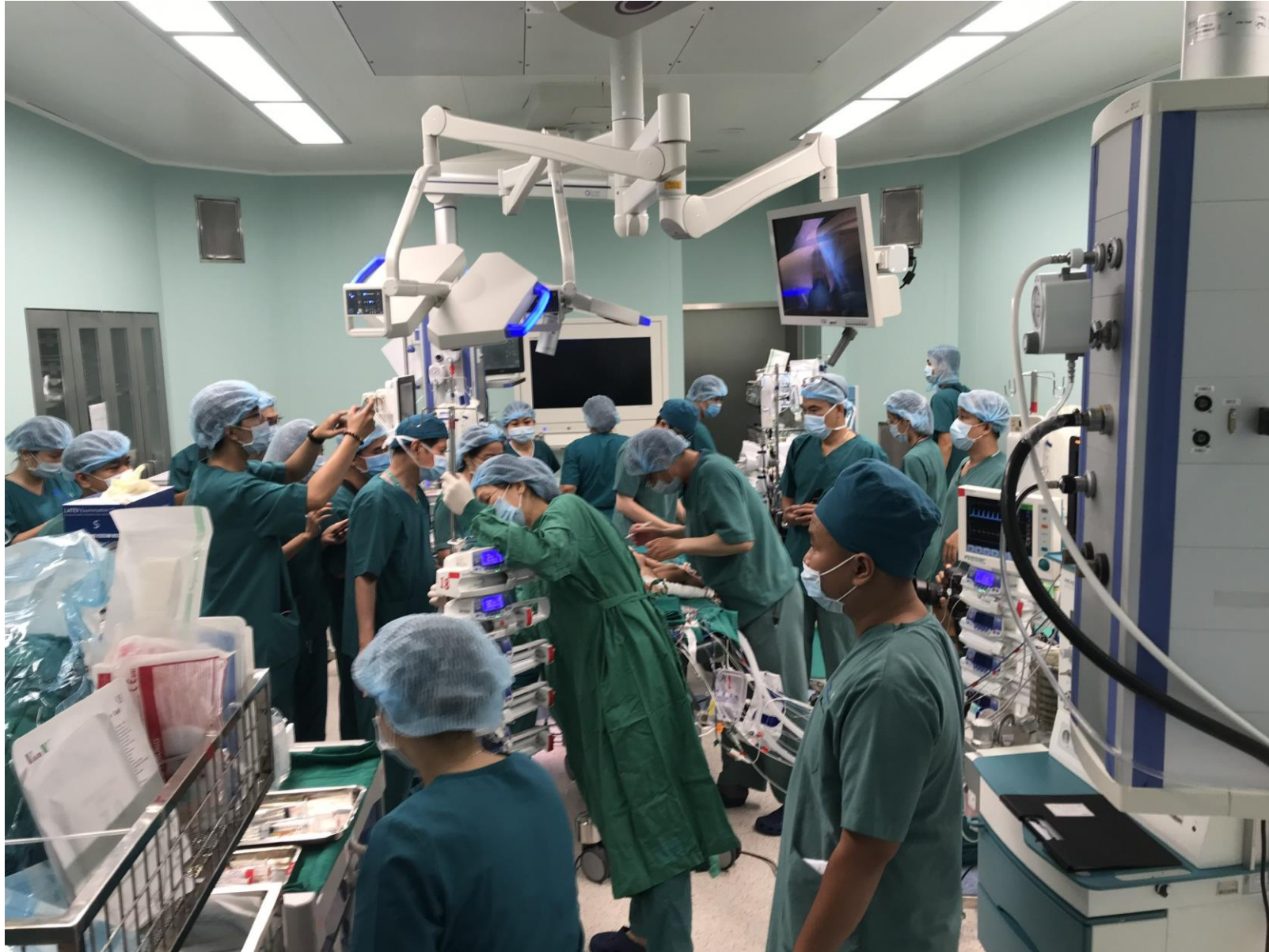

# Khoảnh khắc





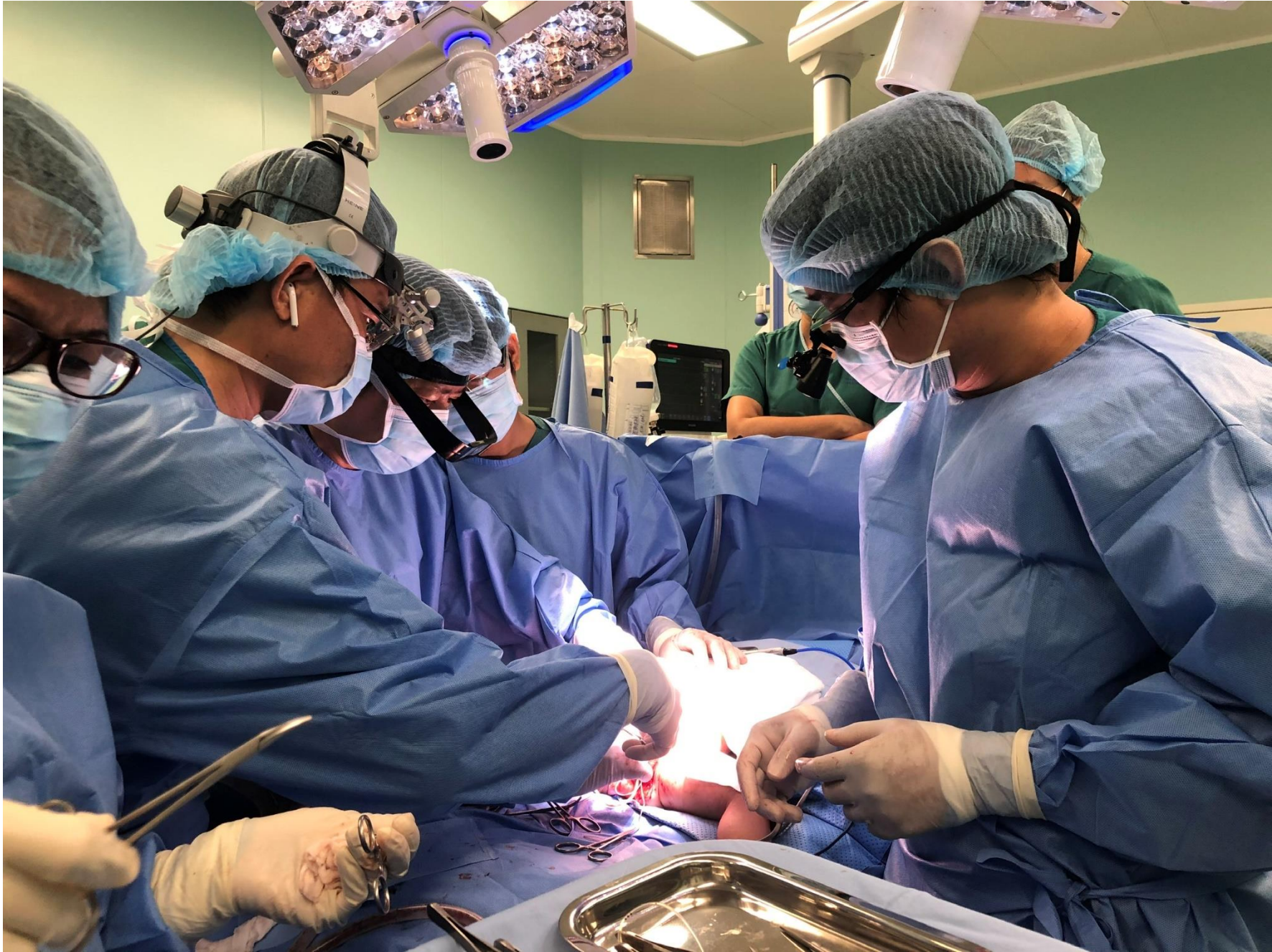8g 42 phút



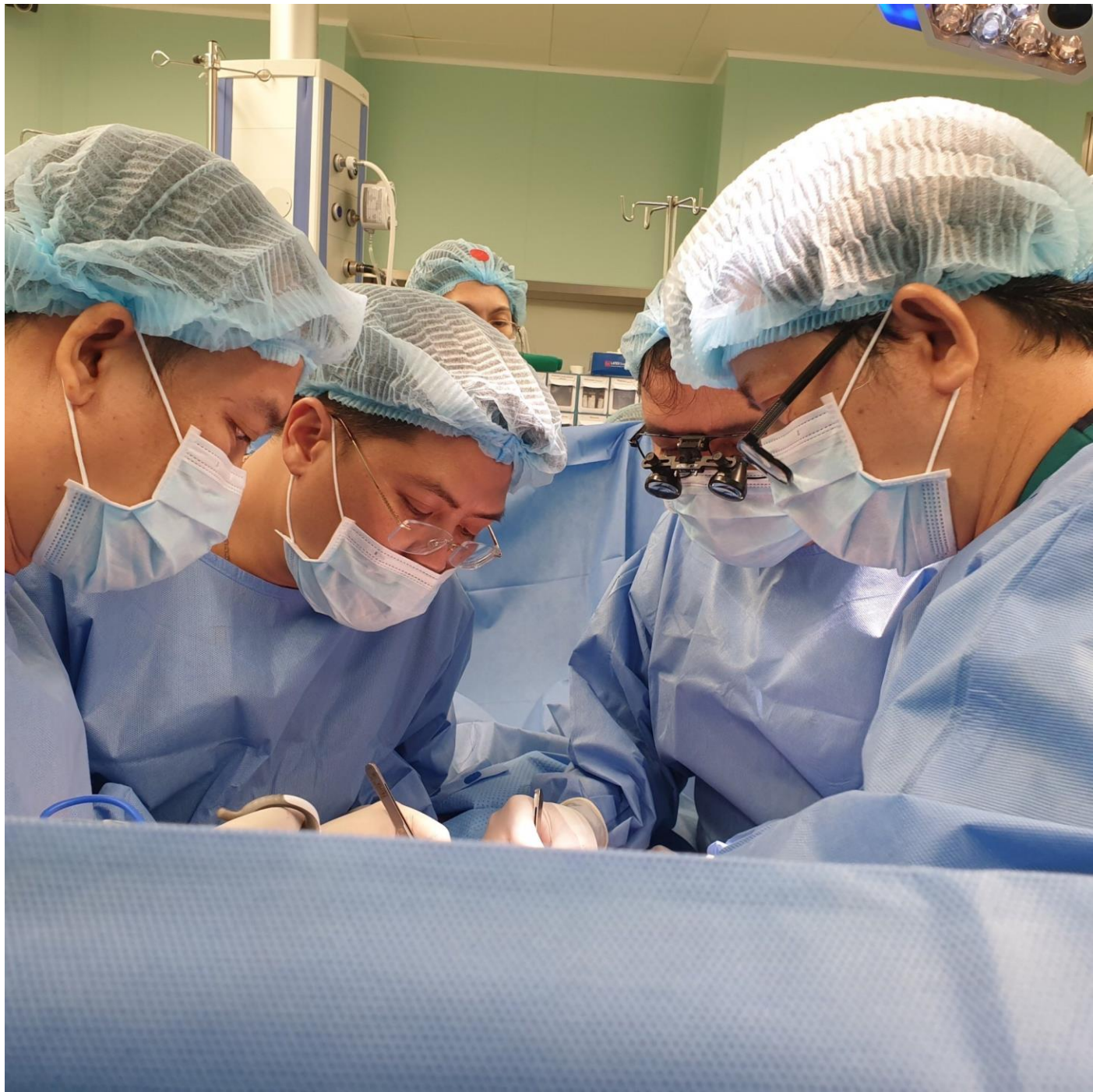# Nhóm phẫu thuật tiết niệu



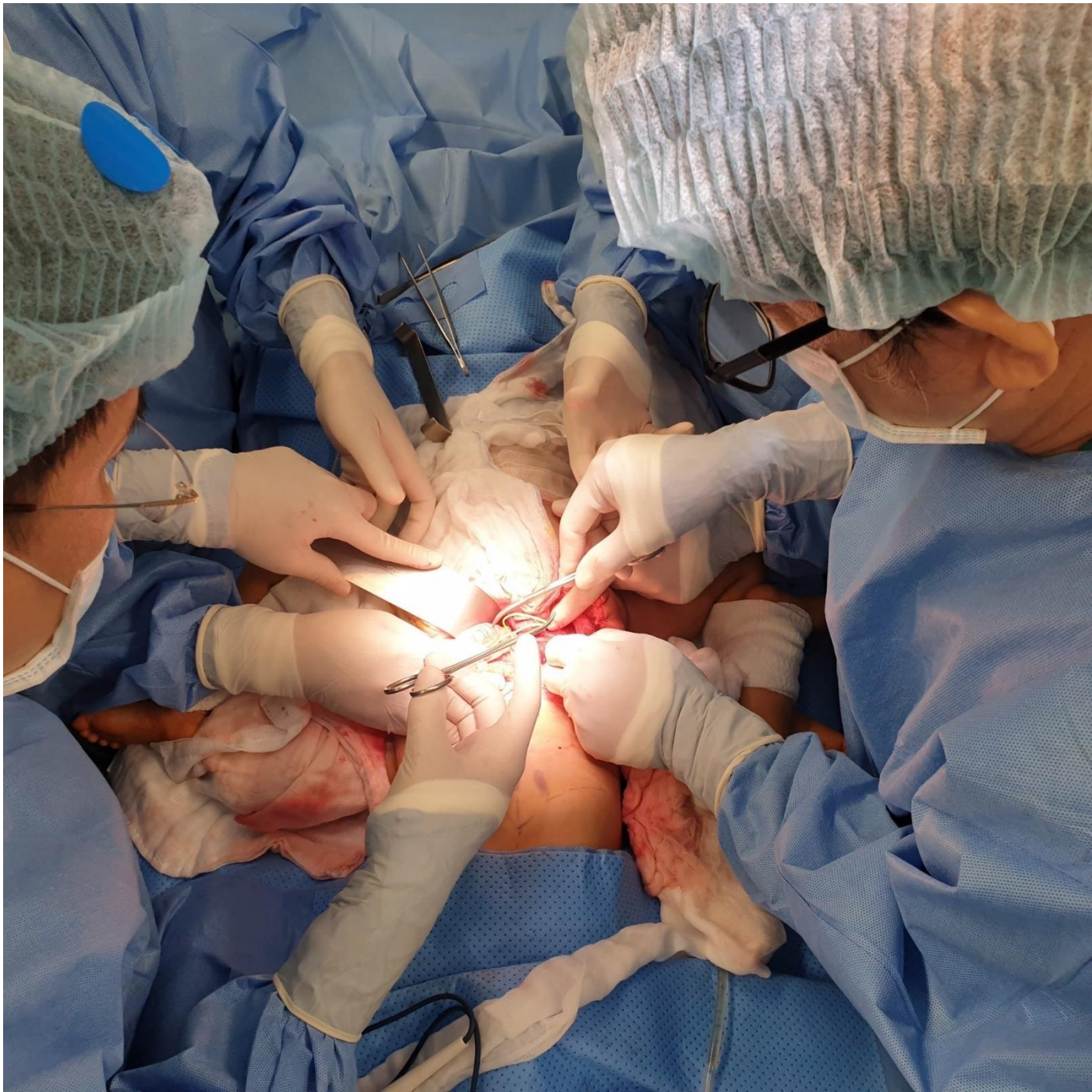






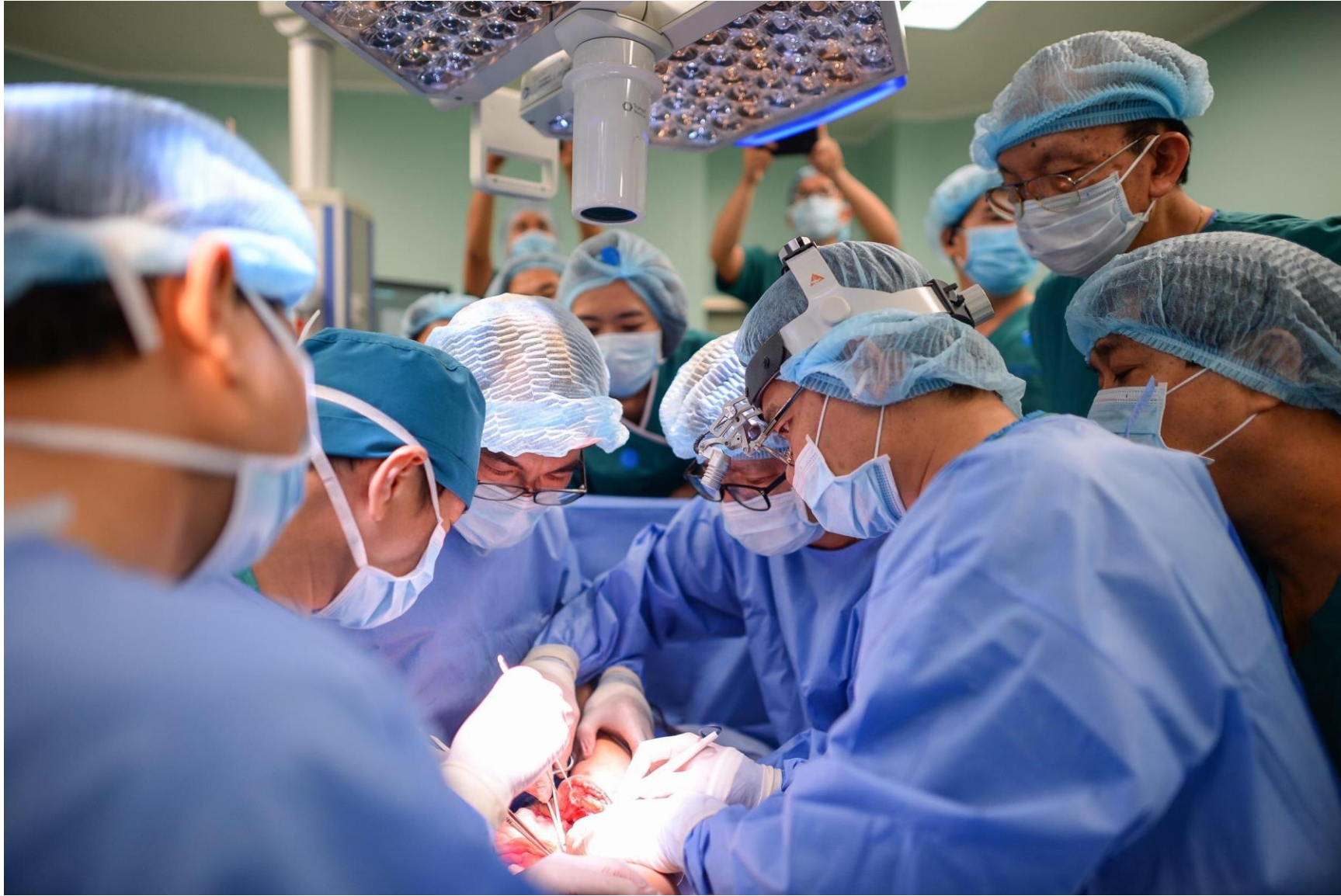






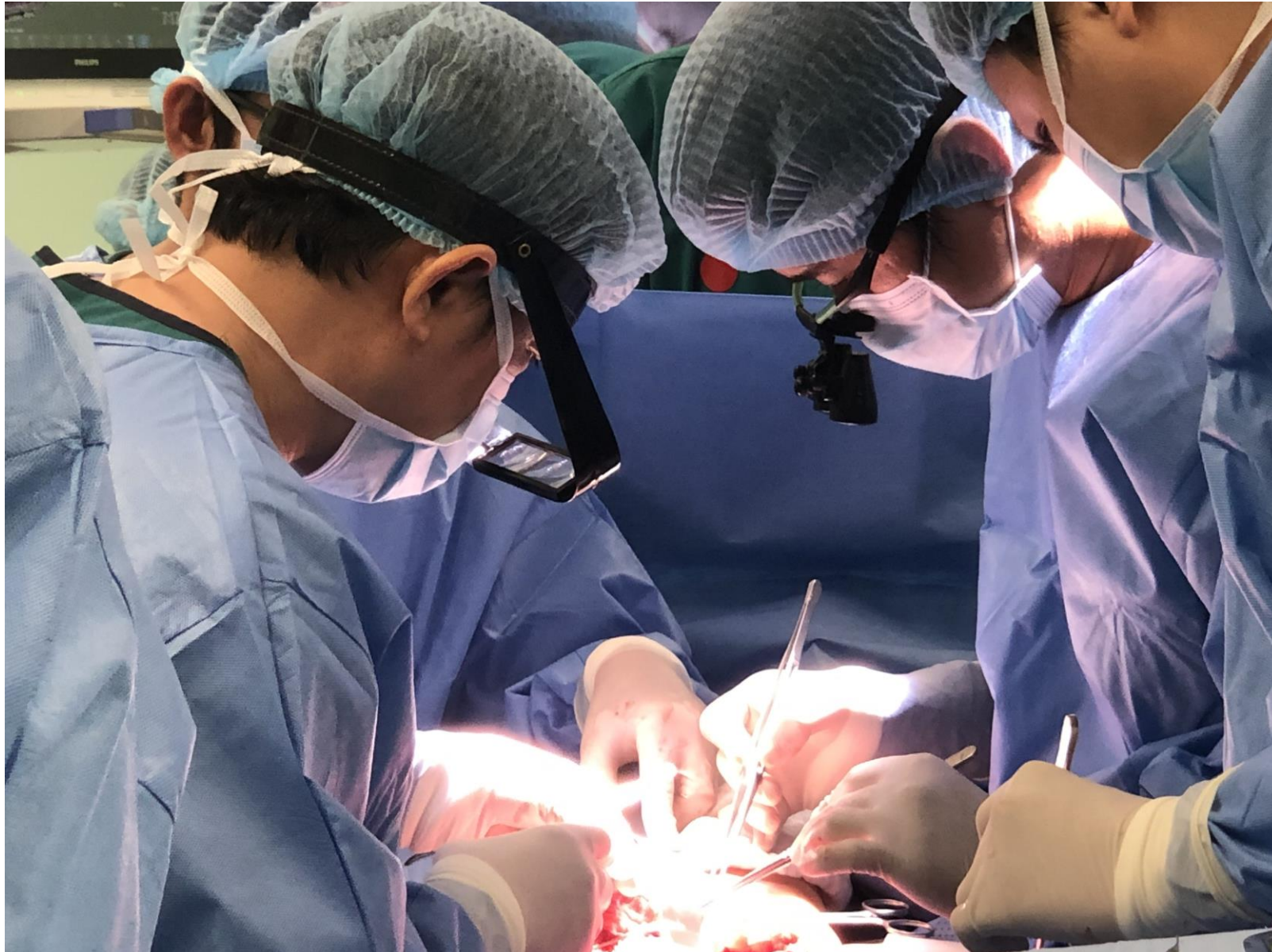
# Cắt tách rời tai vòi buồng trứng

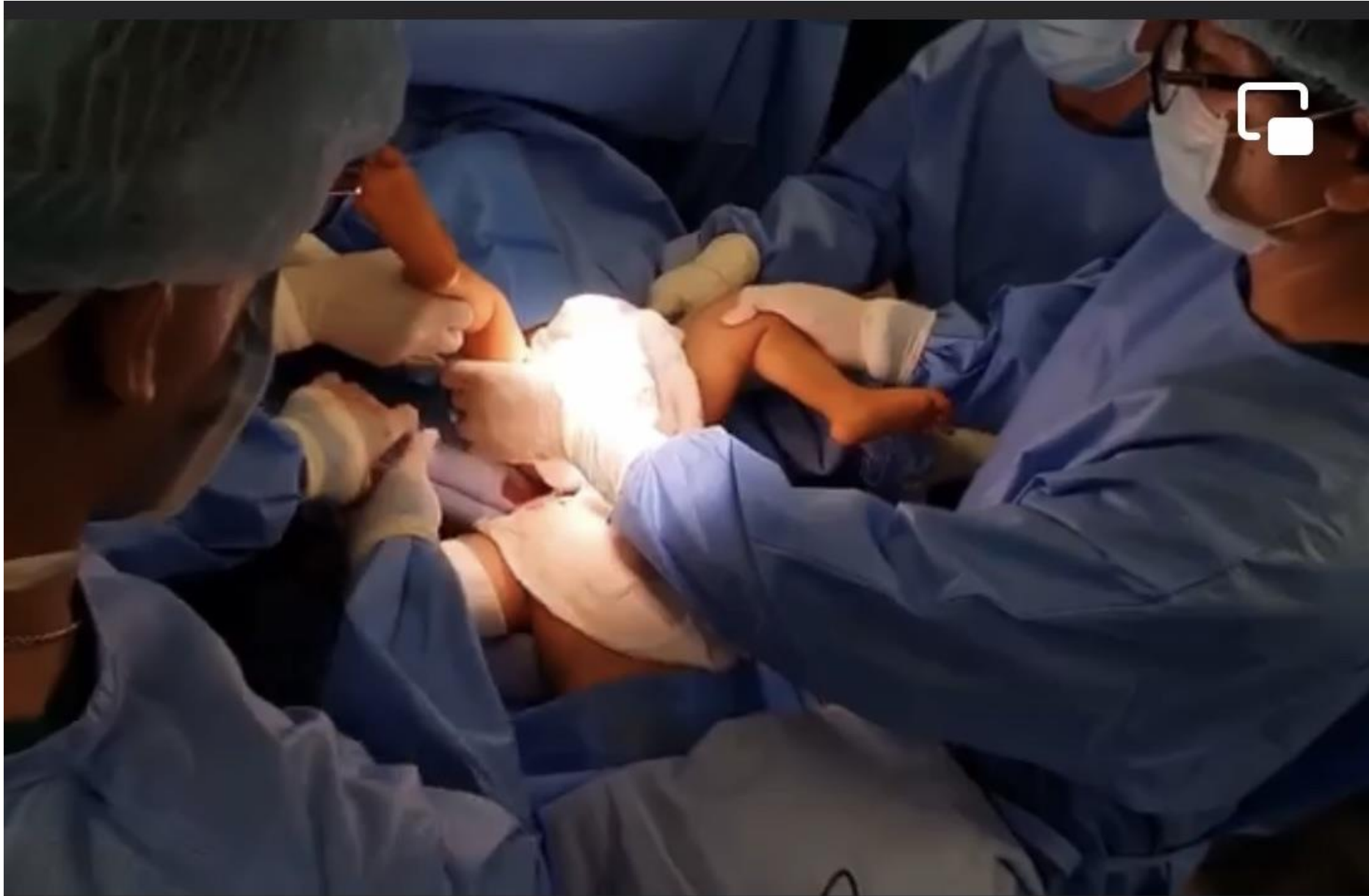



# Khâu niệu quản

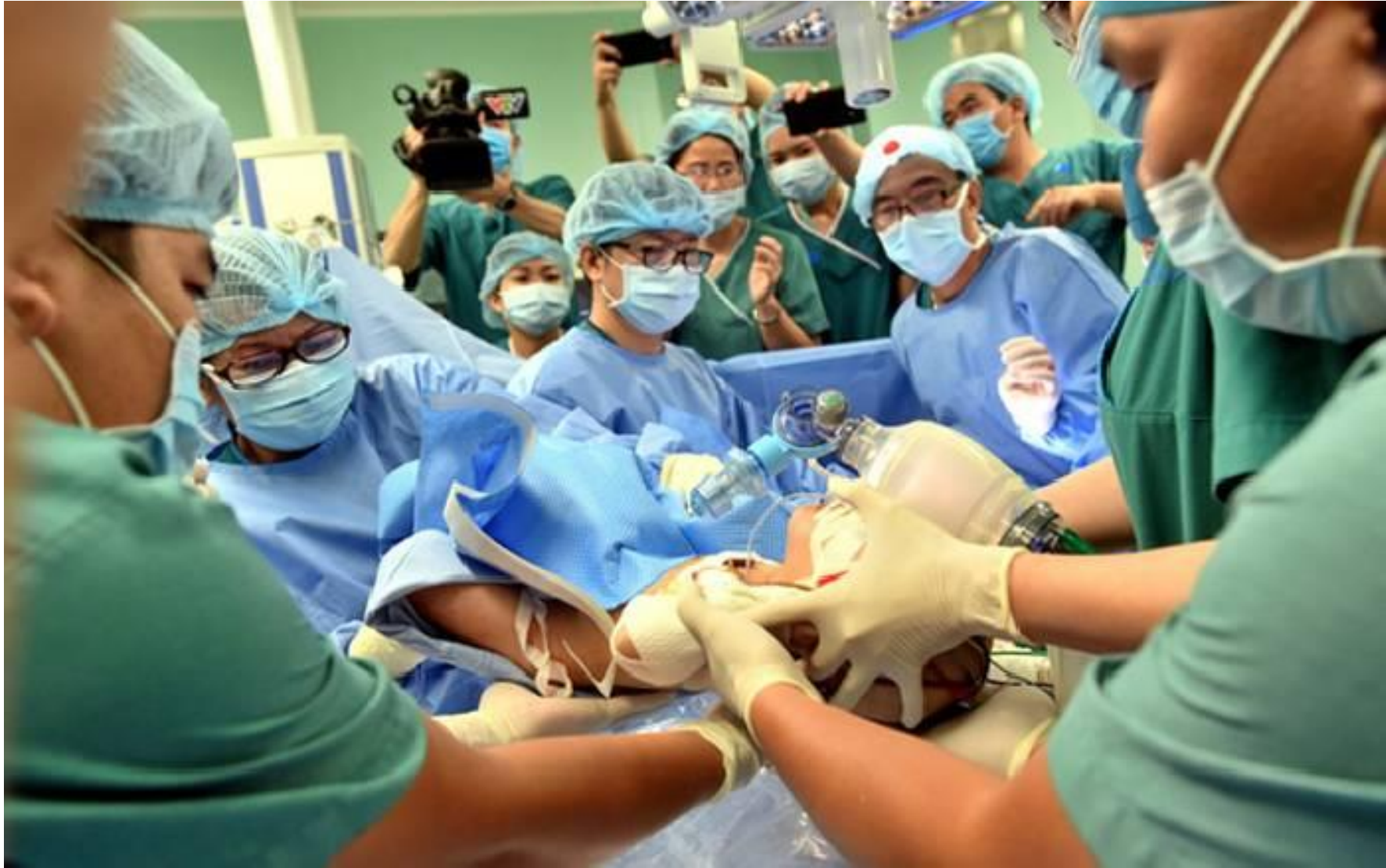

# Tách rời 2 bé



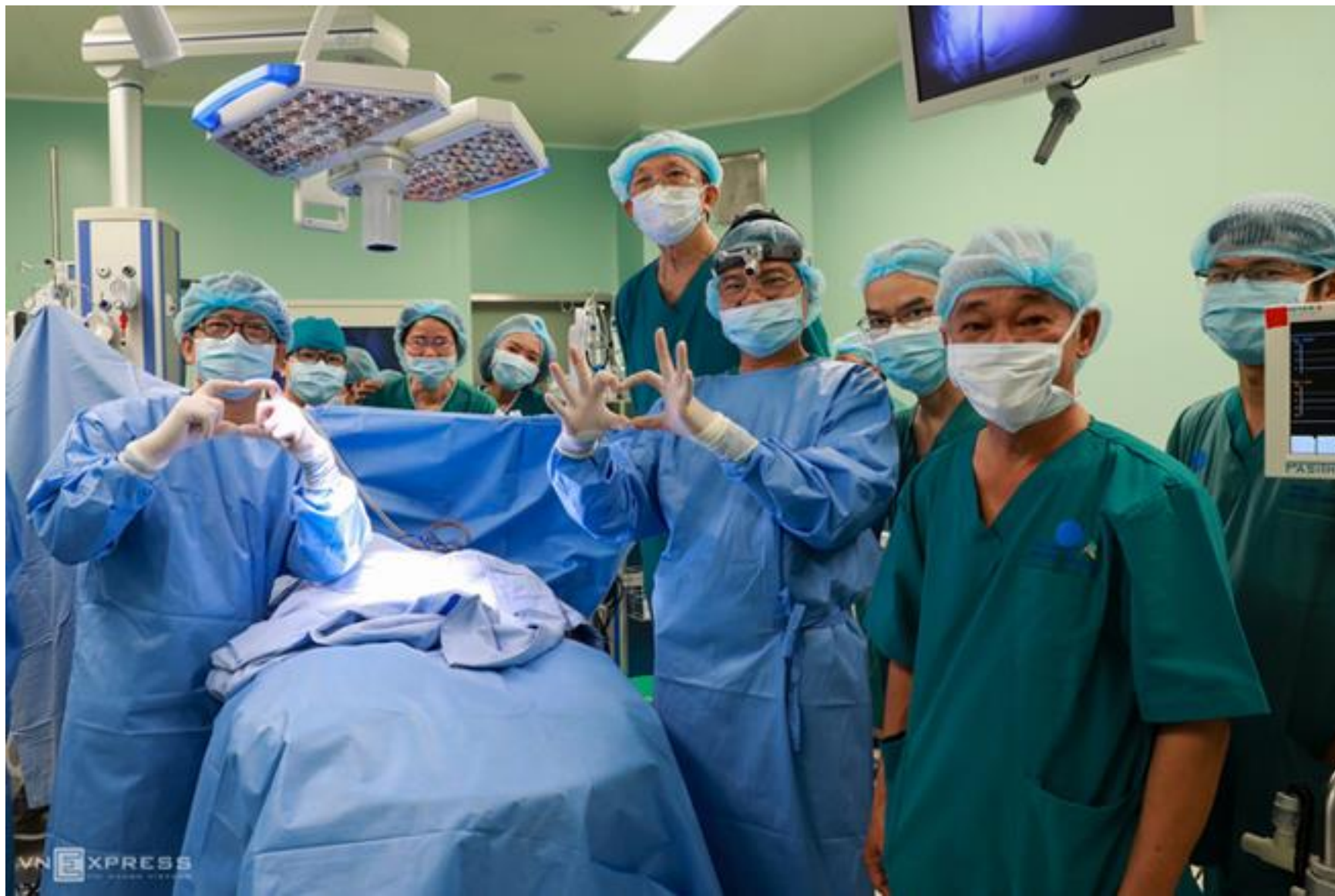

Khoảnh khắc – 14g 7 phút, tách rời 2 bé

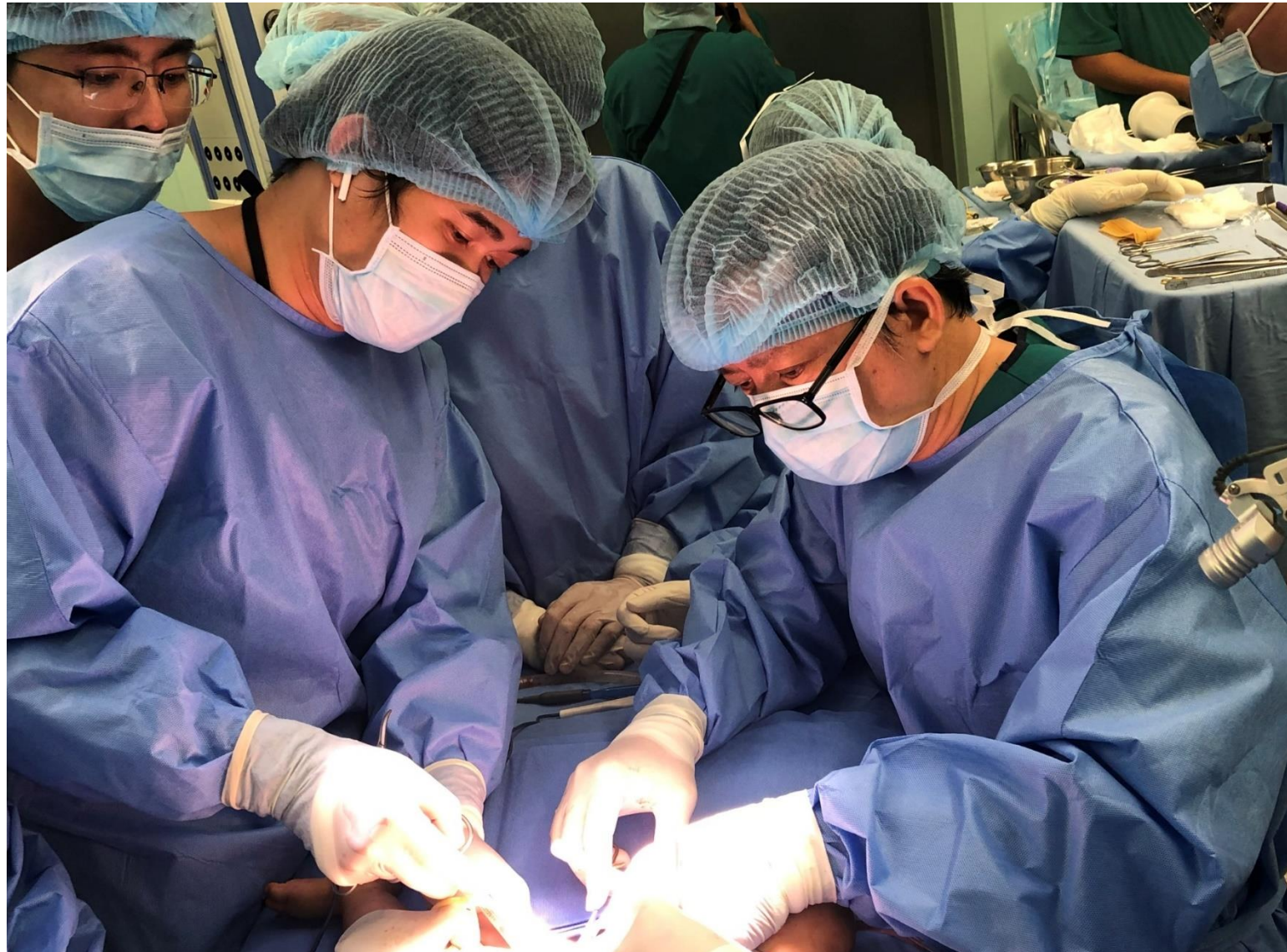



# Khoảnh khắc: tiếp tục tạo hình từng bé

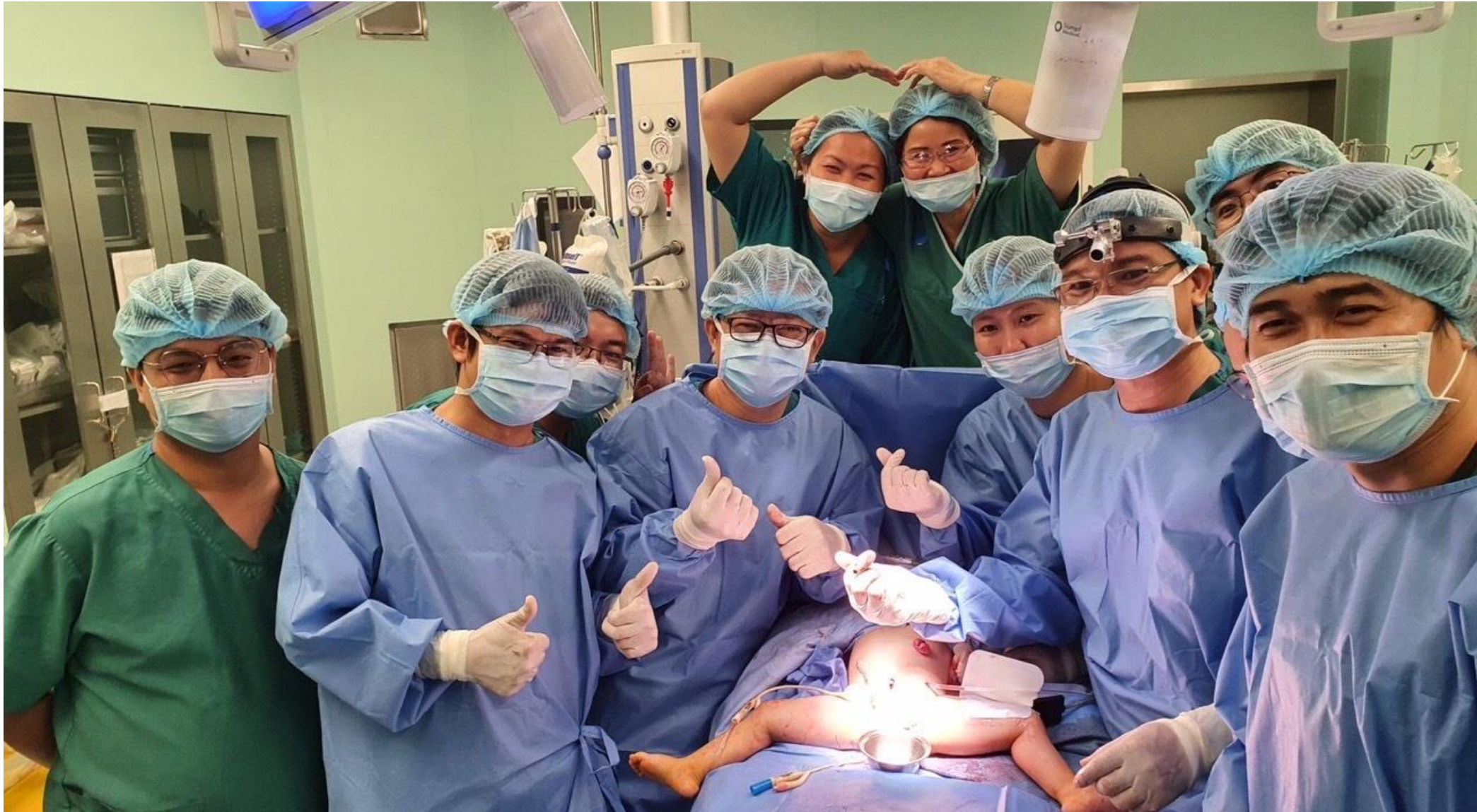

# Tạo hình tầng sinh môn

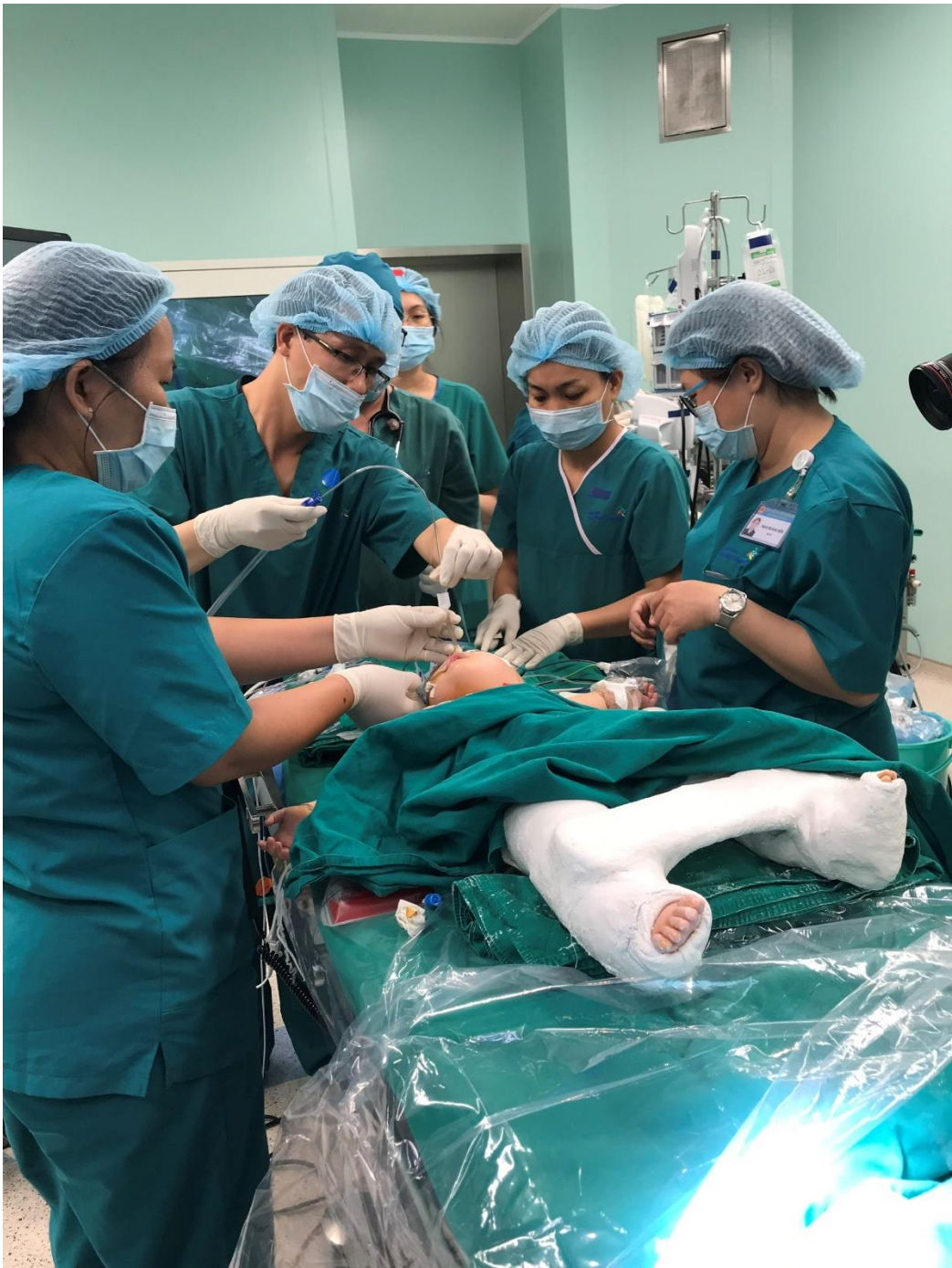


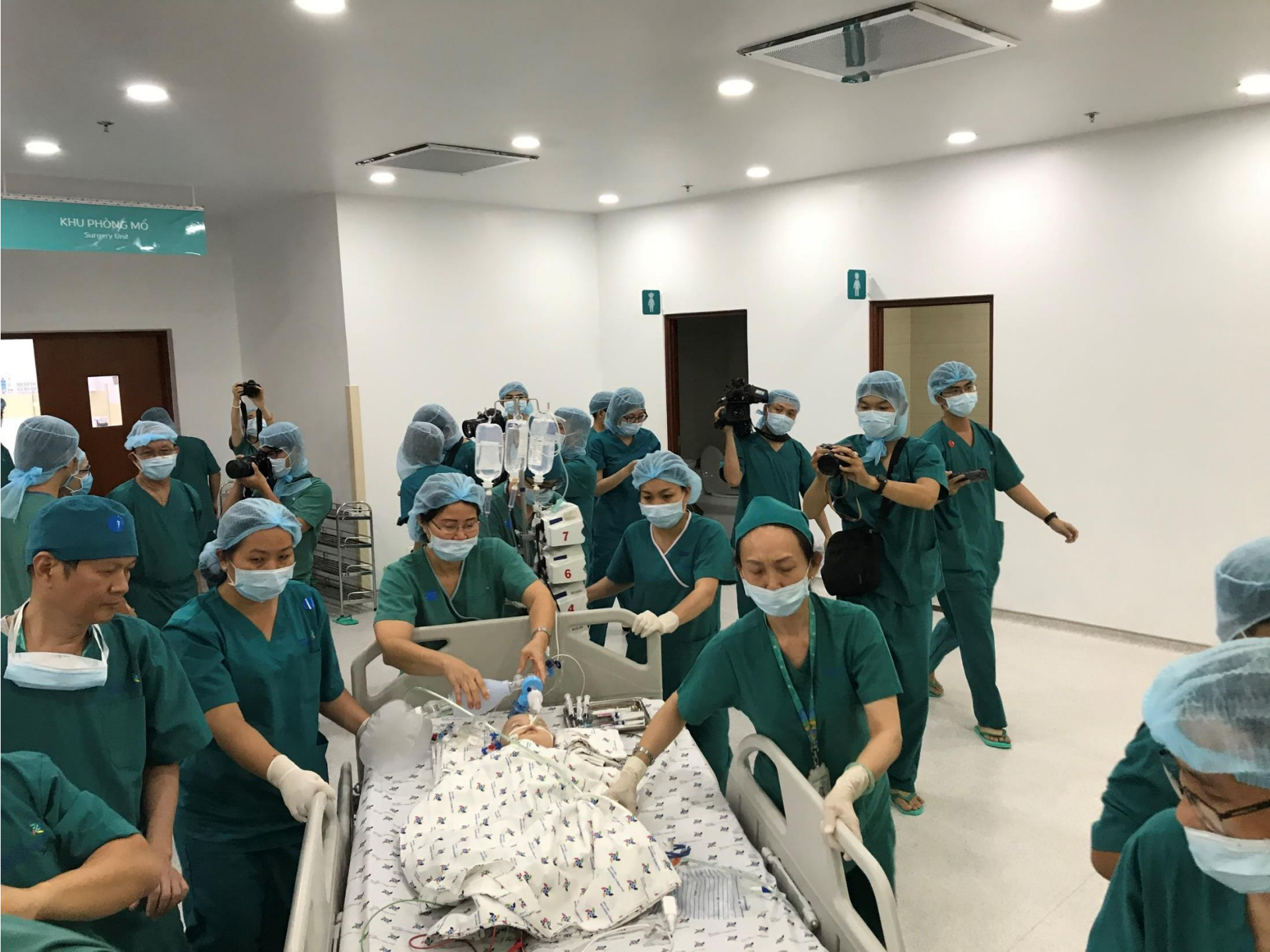
# Khoảnh khắc – Hoàn thành 19g30
















# Thành tựu ngành Y tế 2020



# Ngày xuất viện





# 1 năm sau ngày phẫu thuật























# Hè 2023





Hè 2024









Cho tôi hỏi thăm, vấn đề kiểm soát tiểu tiện của 2 cháu như thế nào rồi .

19:36, 06 THG 6

Chào Bác Hùng ạ

Hai con hiện tại cần đề tiểu tiện ổn Bác

Tự chủ

Biết kêu hoặc tự đi về sinh

Vậy tốt quá, chúc 2 cháu luôn mạnh khỏe

20:23, 06 THG 6

Vâng ạ, hai con cảm ơn Bác nhiều nhiều

Cho tôi hỏi, 2 cháu có khỏe không. Việc đi tiểu và đại tiện của 2 cháu thế nào rồi.

12:53, 25 THG 7

Dạ con chào Bác sỹ Hùng

Hai bé hiện tại khoẻ mạnh đi tiểu đại tiện bình thường ai

A

Có bạn Trúc Nhi còn đeo túi hậu môn tạm

Bác có khoẻ k ạ

# KẾT LUẬN

- Kết quả phẫu thuật bước đầu
- Teamwork
- Tổ chức





XIN CHÂN THÀNH  
CẢM ƠN